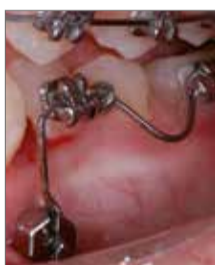
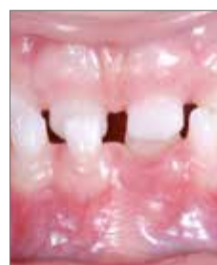
NUMERI UNO

**Dott. Davide Mirabella**
La tecnica SWM**Dott. Prof. Ranieri Locatelli**
Distalizzazione inferiore
monolaterale con miniviti**Dott. Filippo Cardarelli**
La terapia ortodontica
nella prima dentizione: un
protocollo semplificatoNovità di mercato
**Ortodonzia intercettiva:
Pedo Habit Corrector®,
Class III®**

Sweden & Martina Ortodonzia è il risultato di uno studio scientifico, scrupoloso, raffinato, condotto da un team di validi professionisti -in particolare il prof. Ranieri Locatelli e il dott. Davide Mirabella- in collaborazione con tutto lo staff di Ricerca & Sviluppo interno all'azienda. La linea SWM e le miniviti Firma e Firma Plus rappresentano in modo manifesto questo intenso lavoro. Tutti i dettagli all'interno

Novità di mercato
**Ortodonzia: Linea
SWM -Bracket Primo,
archi preformati
UNAform- tubi buccali
Top Line, bande lisce e
prepuntate**Novità di mercato
Firma e Firma Plus


STRAIGHT WIRE MIRABELLA




SEMPLICITÀ PROTOCOLLATA

5

Intervista
**Essenzialità: conoscenza,
semplicità protocollata, precisione**
Dott. Davide Mirabella



12

Case Report
**Distalizzazione inferiore
monolaterale con miniviti**
Prof. Dott. Ranieri Locatelli



15

Novità di mercato
**Miniviti ortodontiche
Firma e Firma Plus**



20

Eventi

La Tecnica SWM
(Straight Wire Mirabella)

6



7

Case Report
Caso clinico
Dott. Davide Mirabella

10

Novità di mercato
**Ortodonzia: Linea SWM
-Bracket Primo, archi
preformati UNAform- tubi
buccali Top Line, bande lisce
e prepuntate**

16

Case Report
**La terapia ortodontica nella
prima dentizione:
un protocollo semplificato**
Dott. Filippo Cardarelli



19

Novità di mercato
**Ortodonzia intercettiva:
Pedo Habit Corrector[®],
Class III[®]**



22

Calendario Corsi

23

Lo stato dell'Arte in Odontoiatria
**Prof. Giuseppe Siciliani,
Prof. Andrea Fincato,
Dott.ssa Marisa Roncati**

13° Premium Day

International Congress on Implant Prosthodontics

11-13 Giugno 2015

Padova, Palazzo della Ragione

Corsi pregressuali

Giovedì 11 giugno 2015

- 08.30 Registrazione partecipanti
Presidente di sessione **Vittorio Ferri**
- 09.00 - 13.00 **Corso pregressuale**
La riabilitazione implantare nell'attuale contesto socio-economico: comunicazione - semplificazione - mini invasività
Giacchino Cannizzaro, Paolo Viola
- 14.00 Registrazione partecipanti
- 14.30 - 17.30 Corsi pregressuali
- 14.30 - 17.30 1. **Luigi Canullo**
Prevenzione e trattamento delle complicanze infettive peri-implantari
- 14.30 - 17.30 2. **Marco Csonka**
Trattamento chirurgico delle creste sottili: split crest con Magnetic Mallet o GBR con Mesh in titanio? Indicazioni, limiti e risultati clinici delle due tecniche a confronto
- 14.30 - 17.30 3. **Mauro Fadda**
Come raggiungere l'eccellenza in protesi e implantologia: un approccio minimamente invasivo
- 14.30 - 17.30 4. **Giuseppe Pellitteri**
M.I.S.E. Tecnica mini invasiva del rialzo del seno mascellare per via crestale

Programma Scientifico per Odontoiatri

Venerdì 12 giugno 2015

- Presidente di Sessione **Roberto Weinstein**
- 09.30 **Alberto Fonzar**
Denti e impianti nella riabilitazione del paziente parodontale: revisione critica
- 10.10 **Pierpaolo Cortellini**
La terapia parodontale rigenerativa: come cambiare la prognosi di denti con grave perdita di supporto parodontale
- 10.50 **Stefano Parma Benfenati**
Perimplantite: soluzioni chirurgiche
- Presidente di Sessione **Leonello Biscaro**
- 12.00 **Gaetano Calesini**
L'integrazione mimetica in implantoprotesi, dal progetto alla realizzazione
- 12.40 **Guido Fichera**
Il restauro del pilastro protesico: approccio multidisciplinare e strategie di trattamento
- Presidente di Sessione **Paolo Pera**
- 14.30 **Domenico Baldi**
Chirurgia implantare minimamente invasiva
- 15.10 **Ugo Covani**
Il carico immediato: implicazioni biologiche e razionale clinico
- 15.50 **Enrico Gherlone, Maria Gabriella Grusovin**
Riabilitazioni implantoprotesiche supportate da impianti tiltati. Percorribilità clinica ed evidenza scientifica
- 16.30 **Rodolfo Gianserra**
Premiazione 3° Premio Roberto Cornellini
- 16.40 **Roberto Abundo**
Recessioni gengivali su denti naturali e impianti: stesse tecniche chirurgiche per stessi risultati clinici?
- 17.20 **Massimo Frosecchi**
Grande rialzo di seno e alternative nella gestione delle atrofie mascellari latero-posteriori

Sabato 13 giugno 2015

- Presidente di Sessione **Francesco Vedove**
- 09.00 **Angelo Sisti**
La chirurgia computer assistita: ruolo, vantaggi e limiti a 20 anni dall'introduzione
- 09.40 **Massimo Buda**
Il flusso digitale integrato nell'implantologia computer assistita
- 10.20 **Ignazio Loi**
Dalla tecnica B.O.P.T. all'impianto Prama
- Presidente di Sessione **Antonio Barone**
- 11.30 **Giacchino Cannizzaro**
Il concetto di semplificazione in implantologia
- 12.10 **Davide Mirabella**
L'agenesia degli incisivi laterali superiori: considerazioni cliniche e strategie ortodontiche
- 12.50 **Mauro Fadda**
La programmazione estetica nei trattamenti interdisciplinari



Essenzialità: conoscenza, semplicità protocollata, precisione

Dott. Davide Mirabella

Dott. Mirabella, Lei ha studiato in alcune fra le più prestigiose scuole di ortodonzia: come è nata l'idea di modificare una tecnica consolidata e accreditata?

Si, mi sono specializzato alla University of Washington, Seattle, e quindi ho cominciato la mia attività professionale nel '93 a Catania e da allora esercito esclusivamente ortodonzia. Ho sempre utilizzato la tecnica Straight-Wire, quindi la prescrizione MBT® fino al 2010. Ma con l'esperienza -ribadisco, con l'esperienza- ho ritenuto di modificare la forma dell'arcata ortodontica e ho approfondito alcuni concetti biomeccanici che a mio avviso richiedevano una revisione per rendere più precisa la prescrizione. Inoltre ho fortemente voluto protocollare la tecnica in termini di diagnosi e trattamento.

In cosa consiste la Sua tecnica?

Ogni giorno qualcuno *inventa* qualcosa: il bracket miracoloso, la procedura per allineare i denti in modo perfetto, "l'arco che crea osso" ... Io non ho inventato né rivoluzionato alcunché: partendo dalla tecnica Straight-Wire ed in particolare dalla prescrizione MBT® il mio apporto è consistito in lievi modifiche procedurali e merceologiche, *un fine-tuning della tecnica precedente*, protocollando molto accuratamente i passaggi. In sintesi, grazie ad esperienza clinica ed alla mia indole di perfezionista, ho cercato di migliorare una consolidata tecnica preesistente.

Naturalmente all'inizio ho avvertito sfiducia attorno a me, perché ipotizzare delle modifiche ad una tecnica tanto diffusa quanto la MBT® sembrava un azzardo, ma diversi Colleghi si sono ritrovati nei cambiamenti che proponevo. Penso di avere il merito di essere metodico e di saper trasmettere il mio approccio di lavoro efficiente, efficace, con obiettivi perseguibili in modo semplice, economico e di qualità. Prova ne sono le centinaia di Colleghi che già oggi utilizzano queste modifiche.

Quindi Lei svolge attività di formazione...

C'è un *movimento* attorno a me, dietro di me: d'altronde, se una tecnica riesce nelle mani di tutti coloro che la seguono, significa che è vincente. La mia attività scientifica si accompagna regolarmente ad un'attività didattica.

Come ha sviluppato questi nuovi prodotti?

Il progetto SWM (*Straight Wire Mirabella, ndr*) è nato dalla mia collaborazione con Sweden & Martina, non come modifica di prodotti preesistenti!

Ritengo che questo sia un vero plus, poiché tutti i prodotti sono stati precisamente disegnati ad hoc e dall'origine per la mia tecnica SWM: insieme agli ingegneri del reparto di Ricerca & Sviluppo di Sweden & Martina abbiamo sviluppato una linea completa di prodotti.

Perché Sweden & Martina, che non ha un'esperienza di lunga data in ortodonzia?

L'approccio è stato inaspettato e molto deciso, con la visita nel mio studio da parte di tutto il management. Ciò mi ha indotto a credere che ci fosse un forte interesse dell'azienda a investire seriamente allocando risorse umane ed economiche, organizzando una struttura e coinvolgendo molte aree dell'azienda, con flessibilità e rapidità, ma soprattutto la disponibilità a condividere il progetto con me e con il gruppo di persone che lavora insieme a me, coinvolgendomi direttamente nello sviluppo tecnico del prodotto.

Il successivo incontro con il presidente in sede ha avvalorato l'impressione: ho capito come si è potuti arrivare a tanto sviluppo e ho toccato con mano la solidità dell'azienda, parlando con un gruppo di persone determinate e vedendo rapidamente concretizzarsi lo sviluppo del progetto. Un'azienda con risorse scientifiche, economiche e manageriali. D'altronde, se Sweden & Martina ha avuto tanto successo e ha lavorato bene in altri settori, perché non poteva farlo anche in ortodonzia?

L'eccellenza clinica dell'ortodonzia italiana ha oggi un nuovo attore che possa rappresentare l'eccellenza industriale.

La Tecnica SWM

Straight Wire Mirabella

Bandaggio

Il corretto posizionamento degli attacchi è una procedura di primaria importanza per tutte le tecniche straight-wire. In tecnica SWM viene utilizzata la carta di posizionamento suggerita da McLaughlin¹, ponendo particolare attenzione al parallelismo fra lo slot dei brackets e le creste marginali dei settori posteriori. Infatti, il perfetto allineamento e livellamento delle creste marginali dei settori posteriori permette la corretta intercuspazione, l'allineamento delle giunzioni amelo-cementizie e quindi delle creste alveolari. Inoltre, va sottolineato come il primo molare superiore presenta la cuspidate disto-vestibolare più lunga rispetto alla cuspidate mesio-vestibolare. Pertanto, al fine di ottenere il corretto posizionamento del primo molare superiore secondo i dettami di Andrews e allineare il tavolo occlusale dello stesso, il tubo o la banda vanno posizionati paralleli alle creste marginali².

Sequenza Archi

La terapia ortodontica dovrebbe essere sempre condotta in maniera tale che le quattro fasi del trattamento vengano eseguite sempre in sequenza. In Tecnica SWM il trattamento ortodontico è in genere condotto con l'utilizzo di soli **3 archi**; l'**allineamento** viene condotto con un arco .016 NiTi Termico, che garantisce l'allineamento verticale e orizzontale, una completa derotazione degli elementi dentari (Play di 0° sul piano orizzontale), l'espressione pressoché totale del Tip inserito nell'apparecchiatura (Play 2,5°)³, una forza di scarico (140 g ca.) clinicamente efficace, costante e confortevole⁴. Il **livellamento** viene generalmente condotto con un AW .019x.015 NiTi Termico, che va ingaggiato subito dopo l'AW .016 NiTi Termico. Bisogna sottolineare che questo arco di sezione rettangolare pur avendo una forza di scarico capace di appiattire la COS, può essere ingaggiato subito dopo un AW tondo leggero perché esso presenta un'ottima flessibilità (NiTi Termico) e viene inserito dopo che gli slot sono allineati. Inoltre, ingaggiando un arco rettangolare durante il livellamento si controlla la proclinazione degli incisivi inferiori, grazie al ridotto play AW/slot e al Torque negativo incrementato presente nei bkt SWM (-6° sui centrali e -10° sui laterali). L'ultima fase di livellamento e la **fase di lavoro** vengono condotte con gli archi .019x.025 SS Posted+Tie-back passivi, al fine di avere una rigidità tale da ottenere tutti gli obiettivi clinici desiderati (controllo del Torque, movimento corporeo, forma d'arcata) minimizzando i tipici effetti indesiderati (tipping incontrollato, mancato appiattimento dei piani occlusali). La **fase di rifinitura** in tecnica SWM va eseguita attraverso pieghe di rifinitura (utilizzata per il caso esposto), o la procedura di riposizionamento degli attacchi e l'utilizzo di un AW più leggero.

Forma d'Arcata

Le ricerche condotte presso il Dipartimento di Ortodonzia della Università di Ferrara hanno dimostrato che i soggetti non trattati ortodonticamente con un'occlusione ideale presentano nella maggior parte dei casi una **forma d'arcata** tendenzialmente ovoidale⁵. Quindi la differenza fra le arcate dentarie registrata nei soggetti del campione era dovuta principalmente alla diversa ampiezza dei diametri interdentali piuttosto che alla forma dell'arcata. Pertanto, in accordo con l'evidenza scientifica, in Tecnica SWM gli archi vengono proposti in **1 forma d'arcata (UNAform)** disponibile in sole **3 diverse misure (S,M,L)**, che vengono scelte in base alle dimensioni dell'arcata del singolo paziente (Fig. 1). Questa soluzione innovativa permette di utilizzare sempre archi coordinati durante il trattamento ortodontico, di variare (quando possibile o necessario) i diametri trasversali delle arcate dentarie senza alterare la forma d'arcata e di ridurre all'indispensabile l'inventario.

In conclusione il trattamento ortodontico può essere condotto in maniera soddisfacente a prescindere dalla tecnica utilizzata in quanto è l'operatore che per mezzo delle proprie conoscenze produce il risultato clinico finale.

La Tecnica SWM è una proposta di procedura clinica che nasce come un'evoluzione della filosofia di trattamento di McLaughlin-Bennet-Trevisi, alla quale sono state apportate delle **modifiche migliorative su prescrizione (SWM)**, **archi (UNAForm)** e **merceologia (Primo)**. Queste modifiche, basate sull'attenta valutazione dei risultati clinici scaturiti da un'esperienza ventennale, si propongono come un **affinamento** delle tecniche straight-wire esistenti, come un passo in avanti verso la **riproducibilità** delle procedure abbinata alla **qualità** del risultato e al contenimento dei **costi**.

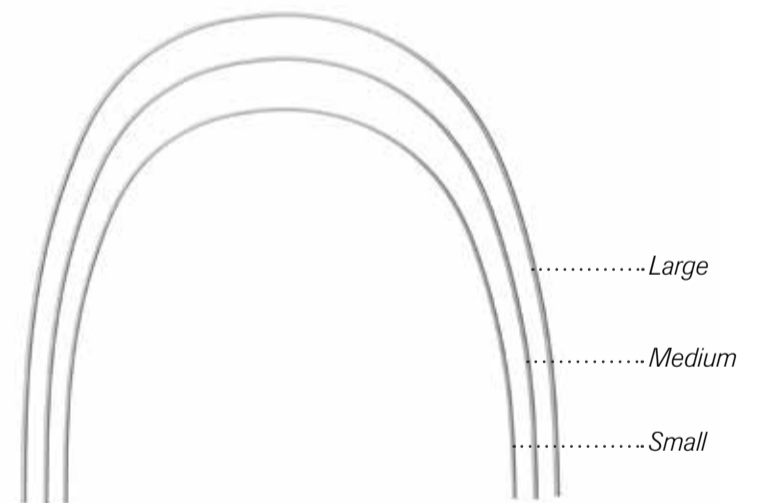


Fig. 1 - UNAform nelle tre misure

Bibliografia

- 1 McLaughlin R, Bennet J. Bracket placement with the pre-adjusted appliances. *J Clin Orthod.* 1995May; 29(55):302-10
- 2 Mirabella A.D., Lombardo L., Nart M. Maxillary first molar buccal cusps heights in patients with ideal occlusion. *Siln submission*
- 3 Chin-Liang Yeh, Budi Kusnoto, Grace Viana, Carla A. Evans, and James L. Drummond. In-vitro evaluation of frictional resistance between brackets with passive-ligation designs. *Am J Orthod Dentofacial Orthop* 2007;131:704.e11-704.e22.
- 4 Lombardo L, Marafioti M, Stefanoni F, Mollica F, Siciliani G. Load deflection characteristics and force level of nickel titanium initial archwires. *Angle Orthod.* May 2012 Vol. 82
- 5 Lombardo L, Fattori L, Molinari C, Mirabella D, Siciliani G. Dental and alveolar arch forms in a Caucasian population compared with commercially available archwires. *Int Orthod.* 2013 Oct 23. doi:pii: S1761-7227(13)00084-3. 10.1016/j.ortho.2013.09.005.

Caso clinico

Dott. Davide Mirabella



Nato a Catania il 10/07/1966, Laureato in Odontoiatria presso l'Università di Catania nel 1989, Specializzato in Ortodonzia e Master of Science in Dentistry presso la University of Washington (Seattle) nel 1993.

Perfezionato in Ortodonzia Linguale nel 1995 e specializzato in Ortodonzia nel 2000 presso l'Università di Cagliari.

Professore a contratto presso la Scuola di Specializzazione in Ortodonzia, Università di Ferrara. Libero professionista esclusivista in Ortodonzia in Catania.

Presidente in carica AldOr, Active Member Angle Society of Europe, consigliere culturale SIDO 2004/2005, socio ordinario SIDO, membro AAO, socio EOS, socio fondatore e segretario scientifico nel 2011 dell'Accademia Italiana di Ortodonzia.

Relatore a convegni nazionali e internazionali; autore di pubblicazioni su riviste nazionali e internazionali.

Il trattamento ortodontico ideale deve coniugare la predicibilità del risultato e la **riproducibilità** delle procedure con la qualità della **rifinitura funzionale ed estetica**.

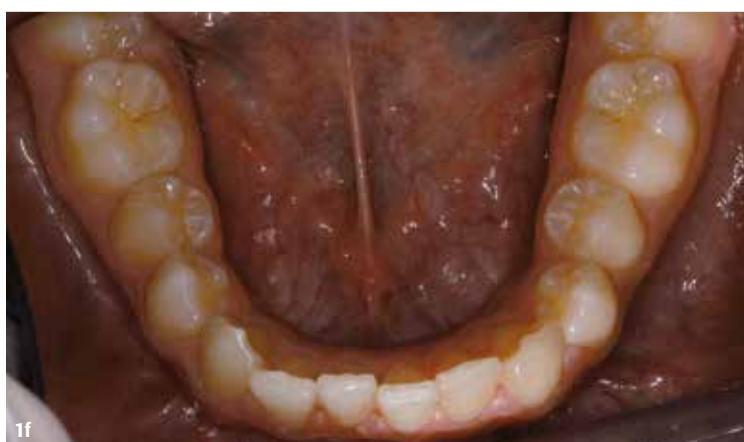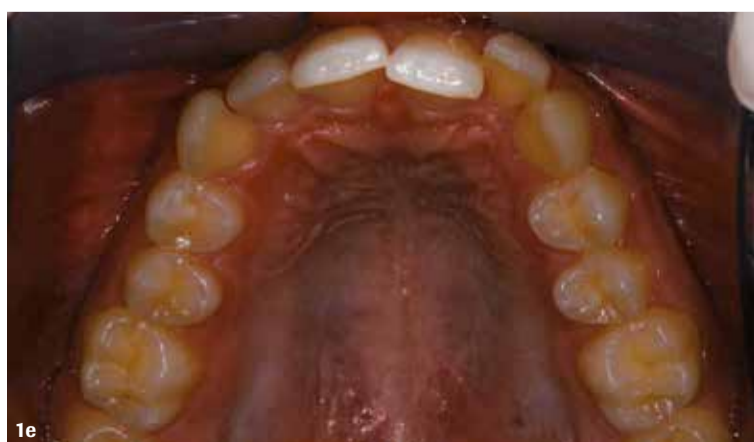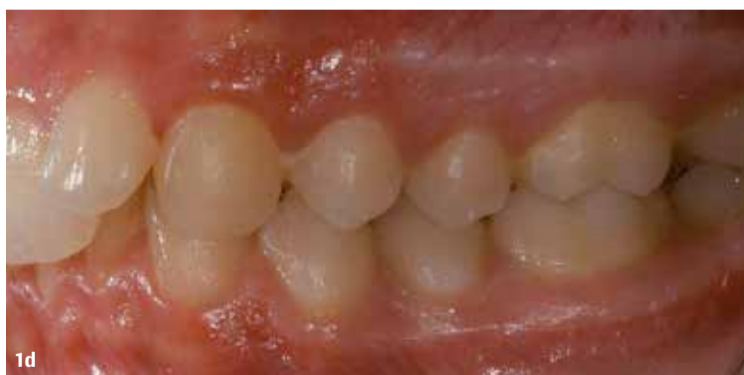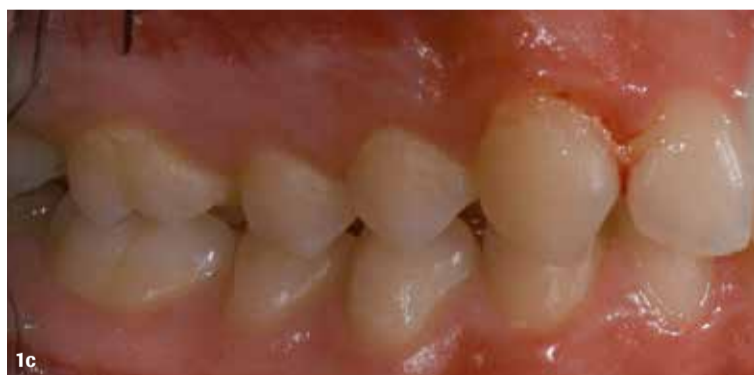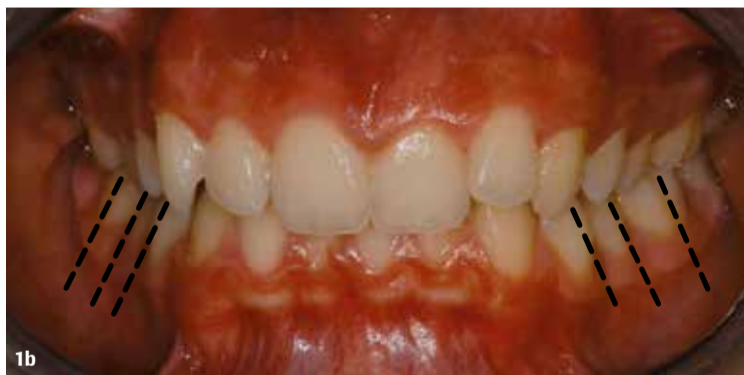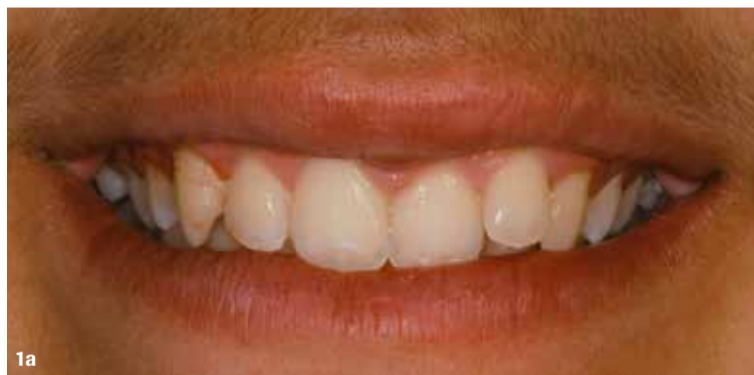Il fattore determinante ai fini del successo della terapia ortodontica è l'expertise clinica dell'operatore, che può essere definita come l'insieme di conoscenze biologiche, acume diagnostico, talento clinico ed esperienza professionale.

Tuttavia, ogni professionista dovrebbe basare il proprio successo clinico non esclusivamente sulle proprie capacità ma anche sull'utilizzo delle apparecchiature e delle procedure, che tendono a rendere l'iter terapeutico meno operatore-dipendente possibile.

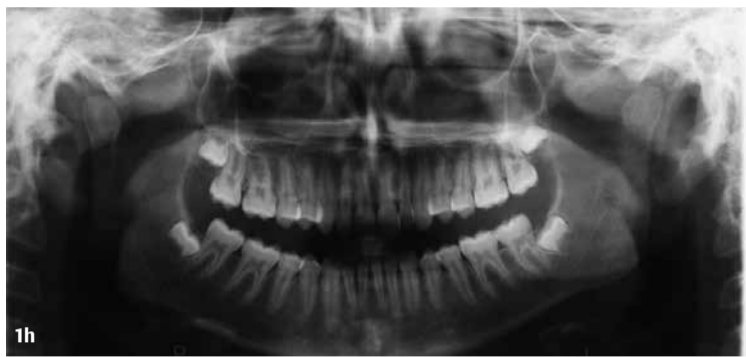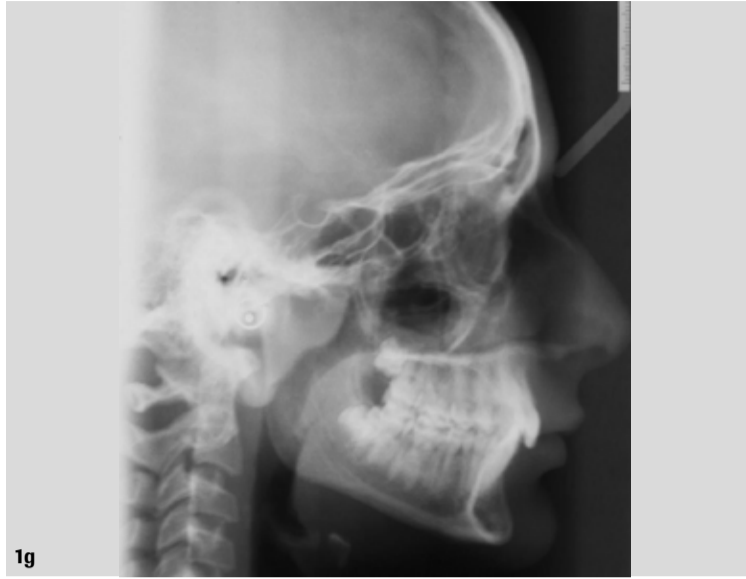A questo scopo viene presentato un caso che mostra come la conoscenza professionale (**obiettivi del trattamento**), l'apparecchiatura (**accuratezza e prescrizione utilizzata**), e le procedure (**bandaggio e sequenza archi**) possano concorrere al raggiungimento di un'estetica e funzione ottimali.

Diagnosi

Maschio 13y1m, II classe Div1, morso profondo, Curva di Wilson inferiore accentuata, affollamento moderato, corridoi buccali estesi, lieve retro-inclinazione degli incisivi superiori e normo-inclinazione degli incisivi inferiori (Fig. 1 a-h).



Sorriso e caratteristiche occlusali iniziali di VN, anni 13-1



Ortopantomografia e Teleradiografia iniziali di VN, anni 13-1

Obiettivi

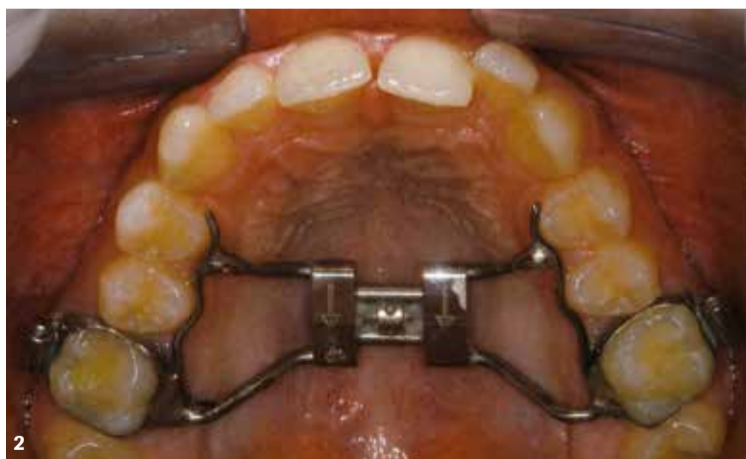Ottenere la I Classe dentale, aprire il morso, appiattire la Curva di Wilson, risolvere l'affollamento, ridurre l'ampiezza dei corridoi buccali, ottimizzare l'inclinazione degli incisivi superiori e mantenere l'inclinazione degli incisivi inferiori.

Piano di trattamento

Espansore del mascellare superiore ancorato ai primi molari superiori al fine di incrementare i diametri trasversali superiori, favorire la correzione della II classe dentale, permettere l'appiattimento della COW inferiore e diminuire l'ampiezza dei corridoi buccali. Bandaggio completo superiore ed inferiore con apparecchiatura multibande e utilizzo di meccaniche di II classe al fine di risolvere l'affollamento, aprire il morso e correggere la Classe. Contenzione mobile superiore ed inferiore.

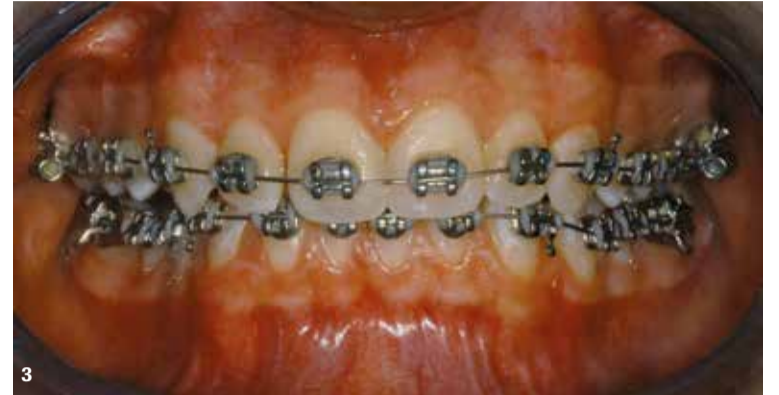Diario clinico

Un espansore sui primi molari superiori è stato utilizzato per 9 mesi ed è stata ottenuta un'espansione di circa 5 mm (Fig. 2).



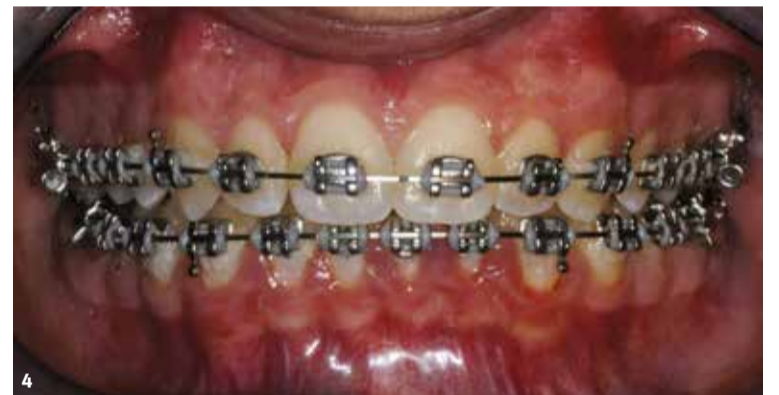L'espansione del mascellare superiore (5 mm) ottenuta con RPE su 2 bande

Sei mesi dopo l'inserimento dell'espansore mascellare l'apparecchiatura multibande è stata cementata sull'arcata superiore ed un arco .016 NiTi Termico è stato inserito allo scopo di allineare l'arcata. Il mese successivo la stessa procedura è stata ripetuta sull'arcata inferiore; la fase di allineamento è stata ultimata in circa 5 mesi (Fig. 3).



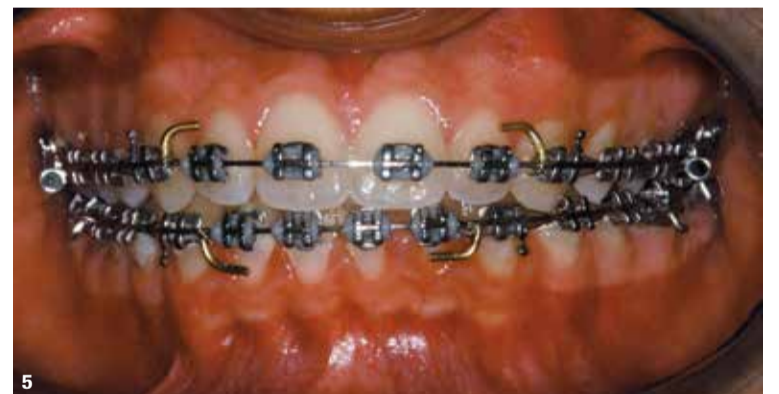Fase di allineamento iniziale superiore

Successivamente alla fase di allineamento sono stati bandati i secondi molari inferiori e superiori e gli archi .019x.029 NiTi Termico sono stati utilizzati per 7 mesi al fine di livellare i piani occlusali (appiattimento della COS e COW) (Fig. 4).



Fase di livellamento, inserimento degli AW .019x.025 NiTi Termico e contemporaneo bandaggio dei secondi molari superiori ed inferiori

Il livellamento è stato ultimato con l'inserimento di archi .019x.025 SS Posted e Tiebacks passivi (Fig. 5).



Fine della fase di livellamento e fase di lavoro condotta con AW .019x.025 SS Posted e Tiebacks passivi

La fase di lavoro è stata condotta con gli stessi archi e la correzione della classe dentale ottenuta con l'utilizzo di elastici di II classe (6 once). La rifinitura è stata eseguita dopo aver visionato una OPT di controllo e una sola piega di Distal Root Tip si è resa necessaria sull'incisivo laterale superiore di dx per ottenere un accettabile parallelismo radicolare.

3Y post-trattamento

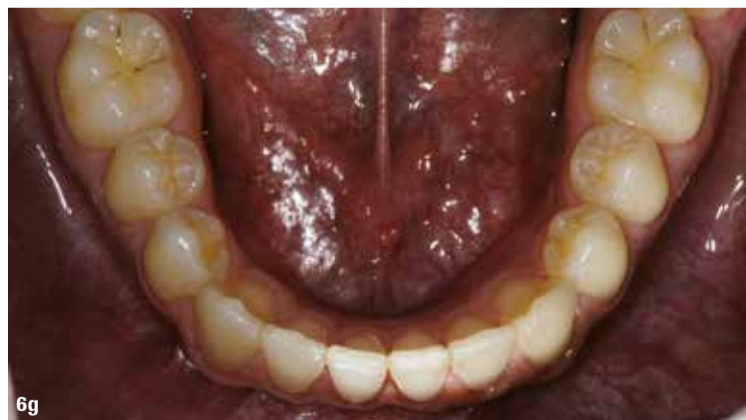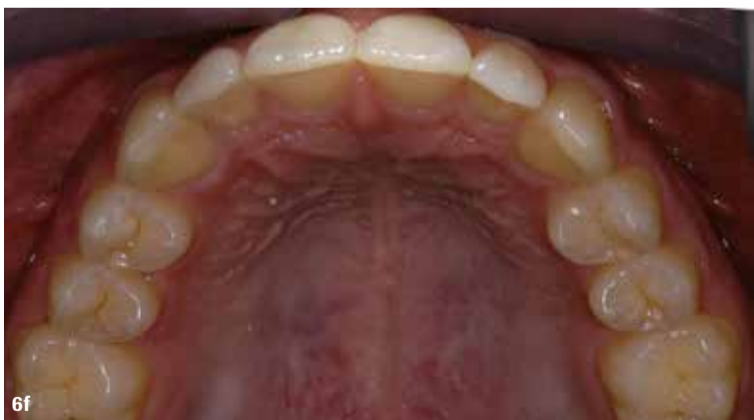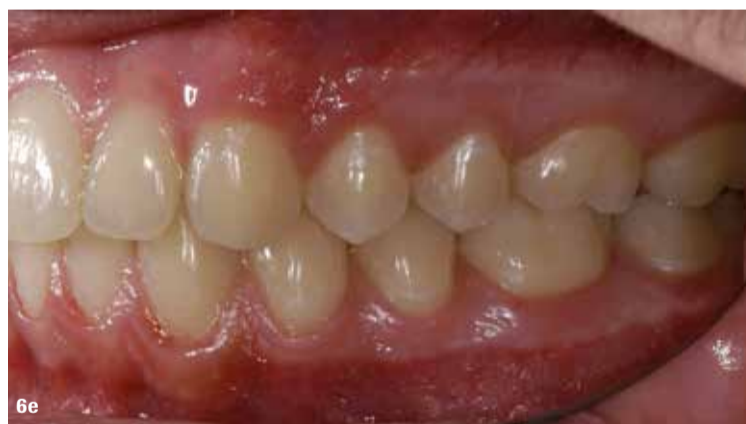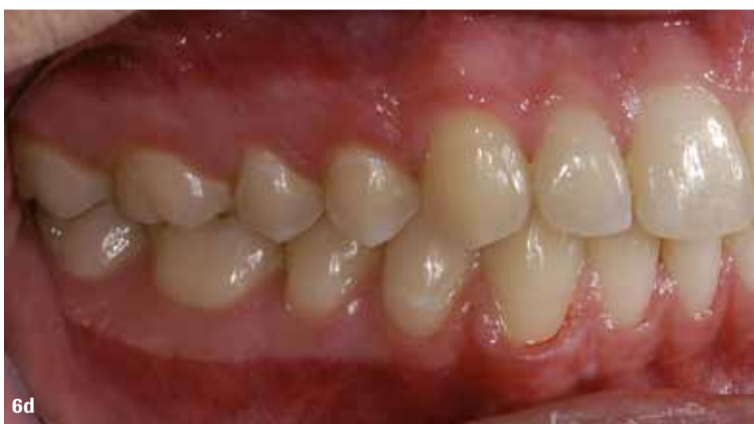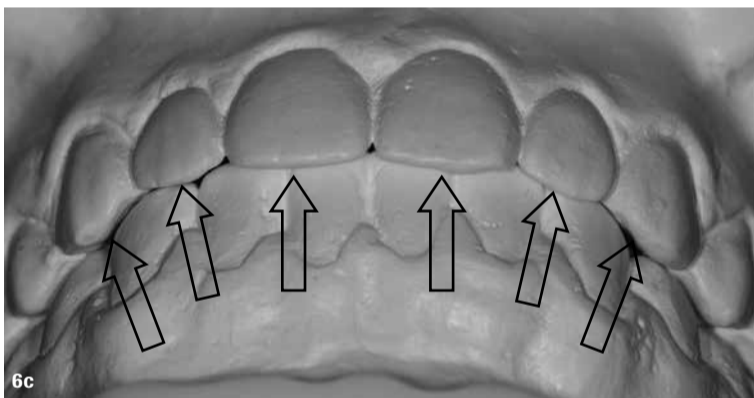
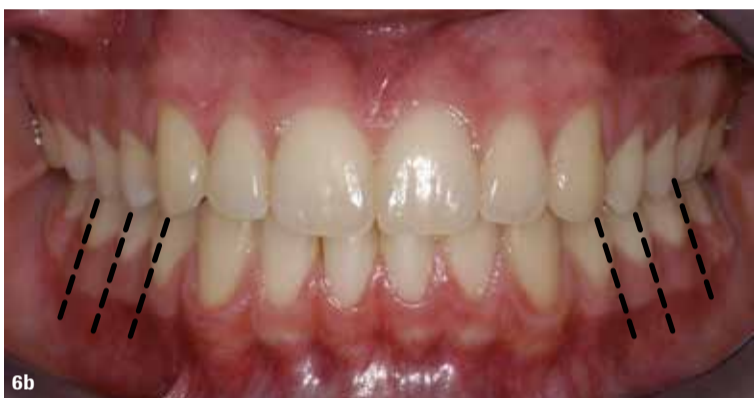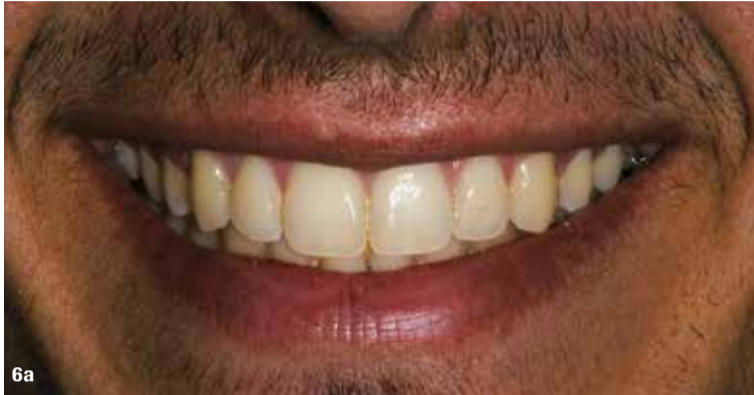Il sorriso ha un'ampiezza ideale, l'esposizione degli incisivi è adeguata; la I Classe di Angle, l'allineamento dentale e l'appiattimento dei piani occlusali ottenuto (Fig. 6 a-g).

Discussione

Questo caso è stato presentato per mostrare quali possano essere i punti principali della Tecnica SWM e i vantaggi clinici che derivano dall'utilizzo della stessa.

Prescrizione

- Il Torque aumentato (rispetto ai valori ideali di Andrews) nei bkt degli incisivi superiori ha permesso di ottenere il Torque ideale e una proiezione corretta degli incisivi superiori durante il sorriso nonostante la loro lieve retroinclinazione iniziale e la biomeccanica di II classe utilizzata durante la terapia (Fig. 6a)
- Il Torque negativo aumentato (rispetto ai valori ideali di Andrews) nei bkt degli incisivi inferiori ha evitato la proclinazione degli incisivi usualmente osservata dopo la fase di allineamento, livellamento e dopo l'utilizzo di trazioni elastiche di II classe. La posizione ideale dei gruppi frontali superiori ed inferiori permette di raggiungere il "light contact" e garantire la guida anteriore (Fig. 6c)
- Il Torque 0° nei brackets dei canini superiori ed inferiori ha favorito il corretto posizionamento degli stessi da un punto di vista funzionale (guida canina e disclusione laterale) e il raggiungimento di un sorriso ampio (Fig. 6a)
- Il Torque negativo aumentato (rispetto ai valori ideali di Andrews) nei tubi dei molari superiori ha permesso di eliminare il tipping buccale indesiderato successivo all'espansione del mascellare e favorito la corretta intercuspazione finale (Fig. 6 d-e)
- Il Torque negativo diminuito (rispetto ai valori ideali di Andrews) sui settori latero-inferiori ha favorito l'uprighting di premolari e molari. Il conseguente appiattimento della COW ha permesso di ottenere diametri trasversali più ampi senza variare la forma d'arcata inferiore, di guadagnare spazio per l'allineamento dentale, di avere sorrisi più ampi e di favorire la corretta intercuspazione finale (Fig. 6b)
- La prescrizione, infine, presenta dei valori di Tip ridotti che riducono la lunghezza d'arcata finale, diminuiscono le necessità di ancoraggio posteriore durante l'allineamento e il livellamento e permettono il controllo della posizione A-P di canini e incisivi.



Sorriso e occlusione finali 3Y post-trattamento

Un programma sempre più ricco e contraddistinto da prodotti unici, nati dalla collaborazione tra il reparto di Ricerca & Sviluppo di Sweden & Martina e i professionisti di altissimo livello con cui l'azienda collabora

SWM
STRAIGHT WIRE MIRABELLA

Bracket Primo

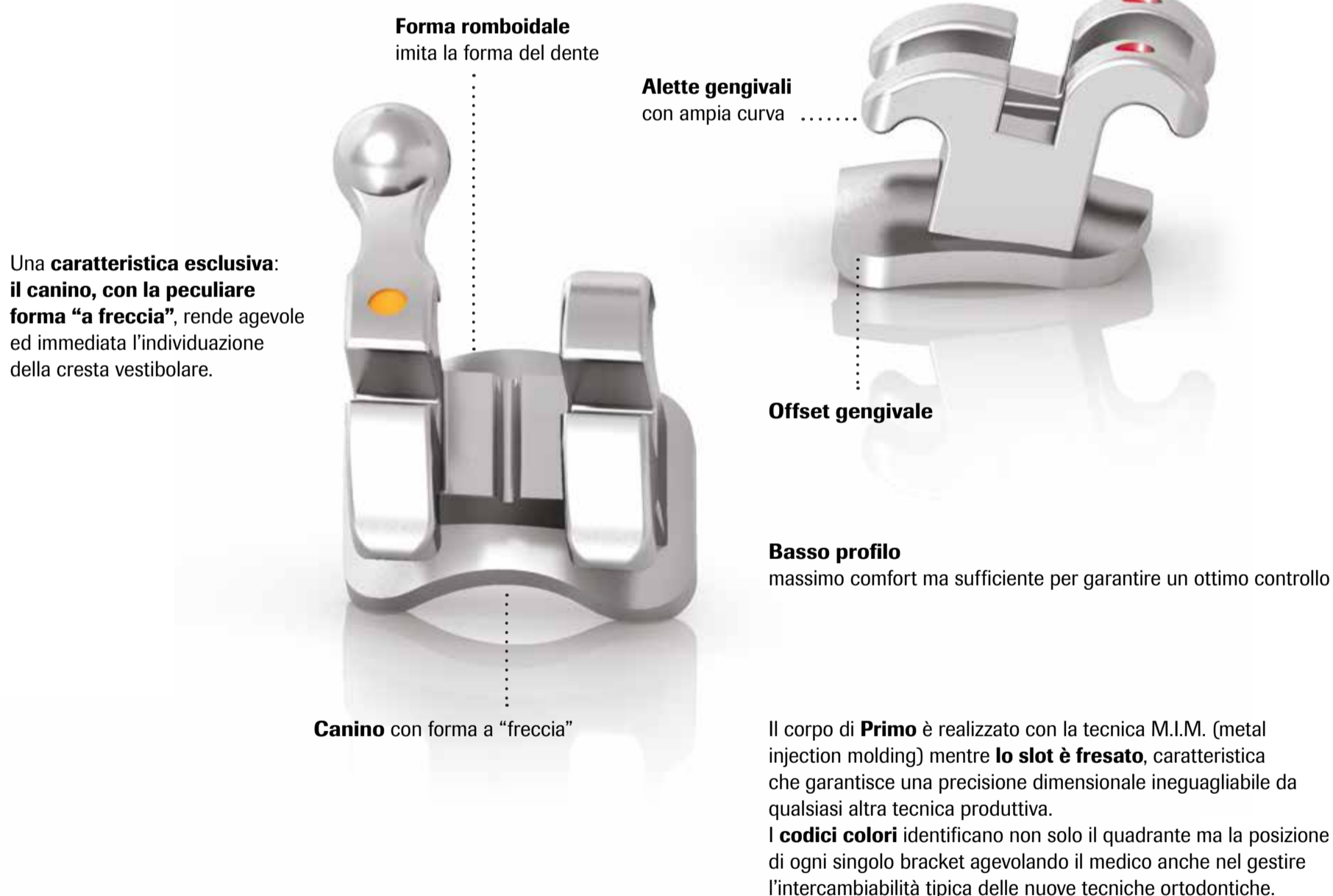
Dalla filosofia della tecnica SWM è nato **Primo**, un bracket dal **design studiato nei minimi particolari che coniuga semplicità, accuratezza, efficacia e comfort.**

Innanzitutto le **dimensioni**:

- il corpo ha un'**altezza intermedia** tra un bracket standard ed un "low profile" mantenendo quindi un ottimo controllo del dente;
- la basetta è stata invece realizzata più ampia dello standard, per **aumentare la capacità di adesione**;
- la **forma è romboidale**, permettendo così di **ridurre l'ingombro** e **mimando** al tempo stesso la **forma** della corona dentaria;
- le alette sono realizzate con una **marcata curva ritentiva** e **molto smussate**, per un maggior comfort.

I premolari mostrano un design particolarmente accurato:

alette gengivali con una curva più ampia per evitare interferenze con la gengiva e **offset gengivale** per creare un allontanamento dal solco gengivale, evitando così che il fluido sulculare possa facilmente inquinare il composito in fase di polimerizzazione. Inoltre le alette occlusali particolarmente basse nei premolari evitano eventuali interferenze con l'arcata antagonista.



Primo è disponibile sia nella prescrizione SWM che nella prescrizione MBT®. Di quest'ultima è disponibile sia la tradizionale, sia la prescrizione con il canino a torque 0°.

Un'unica forma d'arcata, design anatomico ed estremamente accurato, **tre misure -Small, Medium e Large-** che si adattano, combinate, sia all'arcata superiore che all'inferiore: gli archi UNAform sono uno degli strumenti della Tecnica SWM che permette di raggiungere risultati clinici ottimali con estrema semplicità ed efficacia e di ridurre al minimo le scorte del materiale in studio. UNAform è proposta in diversi materiali:

- **una lega di Nichel Titanio superelastico altamente performante**, con capacità di rilasciare forze costanti e sufficienti a determinare lo spostamento dentale nella maggior parte dei disallineamenti e che, se adeguatamente raffreddato, è in grado di rilasciare temporaneamente forze più leggere di quelle esercitate dalla temperatura del cavo orale permettendo un agevole impiego anche in casi di affollamento accentuato;
- **Beta Titanio**, una particolare lega di Titanio Molibdeno che conferisce all'arco un'elevata malleabilità e memoria di forma, potendo subire ampie deflessioni senza deformarsi in modo permanente;
- **Acciaio Inox**, indispensabile per le fasi di lavoro, disponibile anche nella versione "posted".

Gli archi UNAform in Nichel Titanio e beta titanio sono **forniti in comode bustine singole sigillate, autoclavabili**.



Tubi buccali Top Line

Una serie di tubi in acciaio inox dalla linea studiata per adattarsi particolarmente all'anatomia del dente garantendo un confort elevato per il paziente e rendendo agevole per il professionista l'inserimento del filo e l'adattamento ai posteriori.

Due modelli:

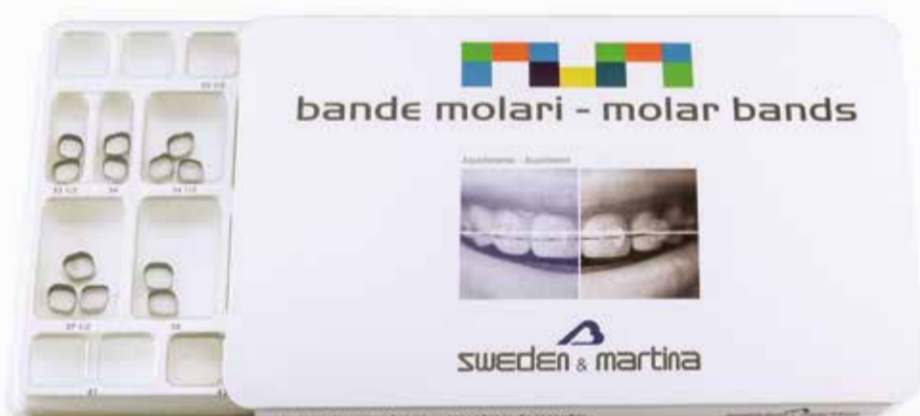- uno per i tubi singoli, caratterizzato da un **basso profilo**, per evitare ogni interferenza occlusale, **"torque-in-base"** per ottimizzare l'occlusione, basetta disegnata con **apposito indente** per facilitare il posizionamento corretto e preciso, incavo sul corpo per ancoraggio aggiuntivo, **ampio invito nello slot**;
- il secondo, per i tubi doppi e tripli, ottenuto mediante fusione, presenta tutte le superfici perfettamente arrotondate garantendo un confort elevatissimo per il paziente. Anch'esso dotato di **"torque-in-base"**, **slot con invito** e **basetta con indente**.

Due prodotti di elevata qualità e precisione a caratterizzare la linea Top dei tubi buccali Sweden & Martina. La linea Top include sia tubi ad attacco diretto che da puntare.



Bande lisce e prepuntate

Le bande Sweden & Martina sono realizzate in acciaio inox di tipo medicale; una lega che coniuga la **necessaria rigidità per evitare flessioni** durante l'inserimento e garantire la ritenzione senza rischio di infiltrazioni, ed al tempo stesso un'ideale **malleabilità** per agevolare l'adattamento all'elemento dentario.



L'accurato processo produttivo consente di ottenere bande anatomiche, che si adattano alla forma del dente differenziando anatomicamente la destra dalla sinistra per entrambe le arcate; per i molari inferiori sono disponibili due forme diverse per il 1° e per il 2° molare, mentre per l'arcata superiore un'unica forma anatomica si adatta ad entrambi i molari.

I bordi sono arrotondati da tutti i lati per il massimo confort; **l'interno è microsabbiato** per aumentare la ritenzione.

La **marcatura indelebile** le identifica per misura e per quadrante di applicazione: sono disponibili 30 misure per l'arcata superiore e per il 1° molare inferiore, 27 misure per il 2° molare inferiore.

Gli assortimenti sono da 80 o da 150 bande molari lisce, ove le quantità per misura sono predefinite in base alla frequenza di utilizzo.

Disponibile il servizio di puntatura personalizzato

A richiesta del cliente, Sweden & Martina effettua la puntatura delle proprie bande con tubi ed accessori, sia di kit interi che di bande singole. **È invece di serie l'assortimento da 80 bande già prepuntate per la tecnica SWM (Straight Wire Mirabella).**

Distalizzazione inferiore monolaterale con miniviti

Prof. Dott. Ranieri Locatelli



Laureato nel 1981 in Medicina e Chirurgia presso l'Università di Firenze, esercita la libera professione a Portogruaro (Ve).

Si è sempre dedicato prevalentemente all'Ortodonzia: seguace della filosofia e della tecnica bidimensionale del prof. A.A. Gianelly, dal 1985 ne è diventato divulgatore in Italia.

Ideatore della tecnica di distalizzazione rapida chiamata Locasystem.

All'attività clinica affianca quella didattica, tenendo corsi sia teorici che pratico-clinici.

Ha tenuto innumerevoli conferenze ed è stato relatore in congressi nazionali ed internazionali.

Ha condotto seminari di Ortodonzia secondo la propria tecnica nelle Università di Modena, Ferrara, Trieste e Messina.

Ha pubblicato vari articoli scientifici.

È socio ordinario della SIDO. Ha fatto parte per 6 anni del Consiglio direttivo della SiTeBi (Società italiana di tecnica bidimensionale).

Attualmente è prof. a contratto di Ortognatodonzia 1 e Ortognatodonzia 2 presso la Scuola di Specializzazione in Ortognatodonzia dell'Università di Trieste.

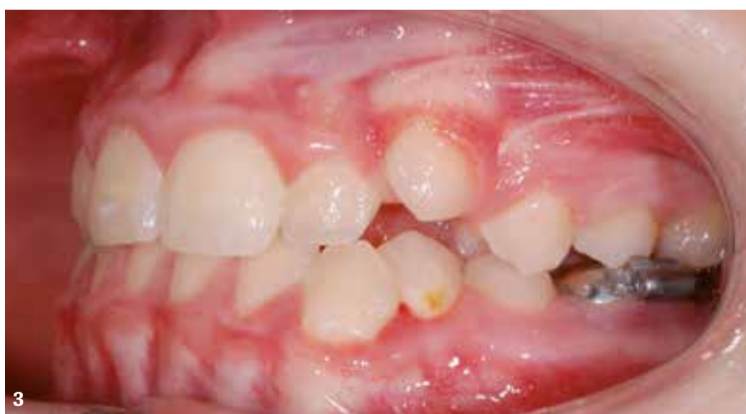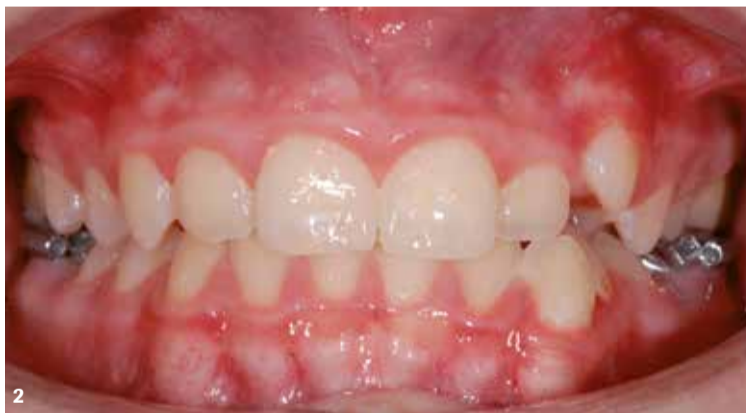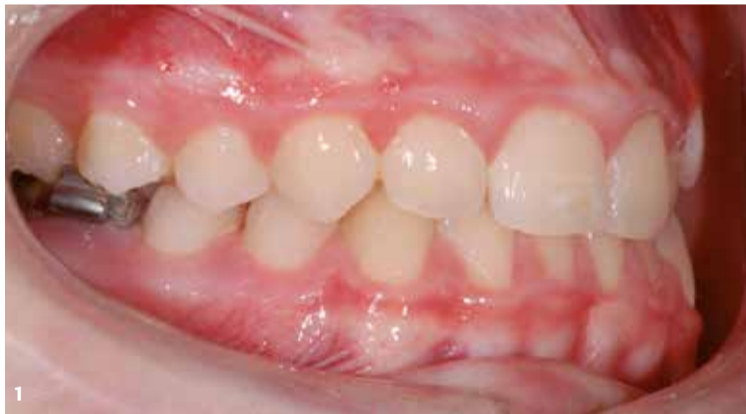Presentazione del caso

Paziente di 12 anni e 3 mesi, sottoposta in precedenza ad un trattamento di ortodonzia intercettiva, con l'applicazione di un arco saldato inferiore, allo scopo di mantenere lo spazio allora disponibile e, soprattutto, di non perderne ulteriormente, visto che la caduta prematura di un molaretto da latte aveva permesso una parziale migrazione mesiale degli altri elementi presenti nell'emiarcata inferiore sinistra.

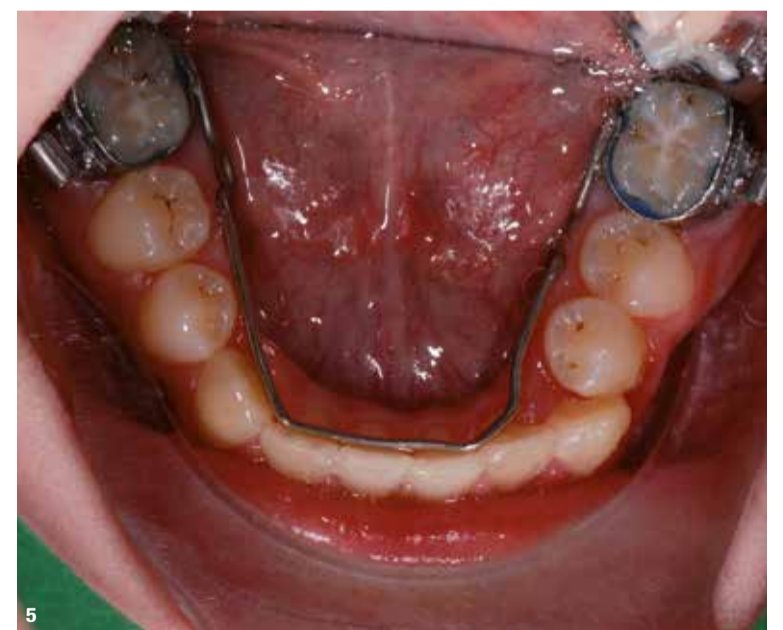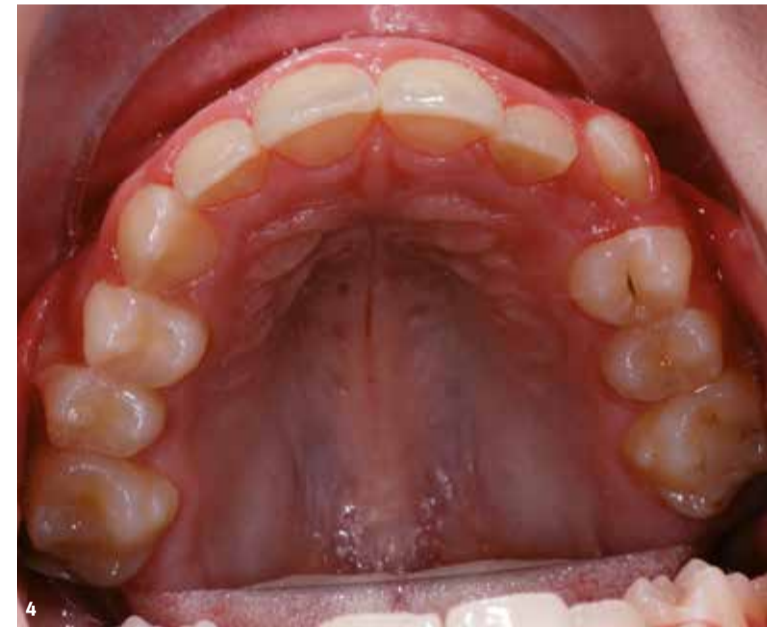Diagnosi

All'esame obiettivo si rende evidente una lieve tendenza alla III classe, con una leggera retro inclinazione degli incisivi inferiori; è presente un affollamento molto marcato che interessa soltanto il terzo quadrante e una disto inclinazione dell'elemento 33. Il 36 è in un rapporto di II classe completo.

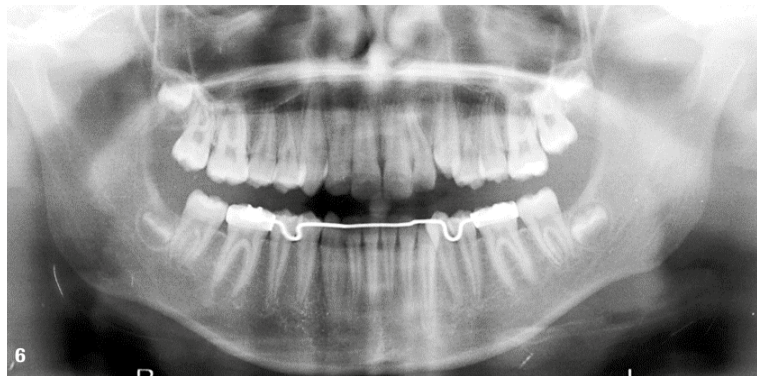
L'esame cefalometrico conferma una leggera tendenza alla crescita in III classe, con una lieve iperdivergenza (GoGn to SN = 39°, secondo Steiner).



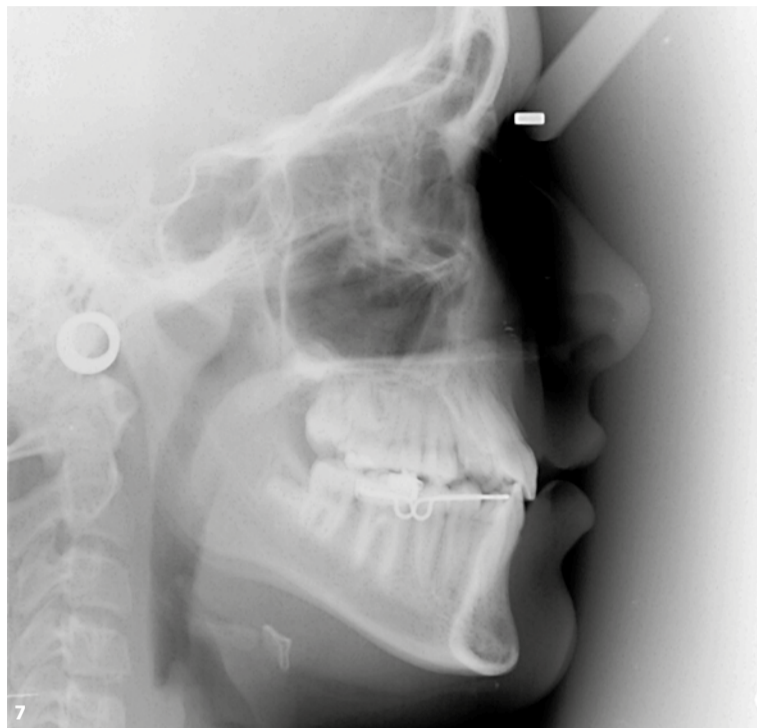
Situazione iniziale



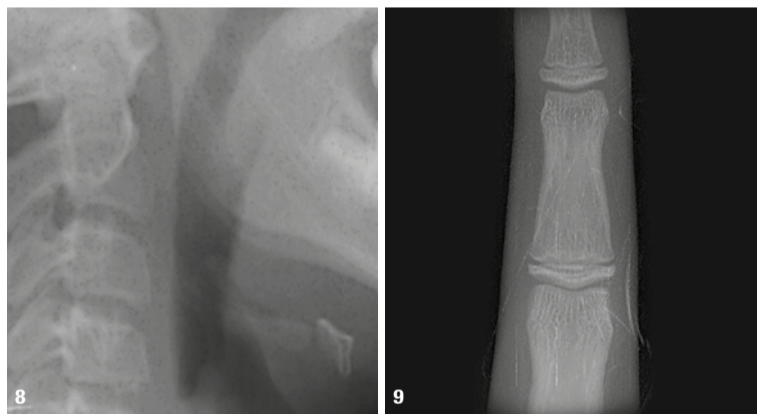
La stadiazione vertebrale è CS 4, indicandoci che il picco di crescita mandibolare può essere già terminato; non dobbiamo attenderci, quindi, grosse variazioni nella crescita mandibolare futura, ma al massimo una leggera crescita residua, che riteniamo senz'altro di poter eventualmente controllare agevolmente. Anche la stadiazione di crescita dell'epifisi della seconda falange del dito medio ci dà lo stesso risultato.



Ortopantomografia iniziale



Teleradiografia iniziale



Stadiatione vertebrale

Stadiatione del dito

Piano di trattamento

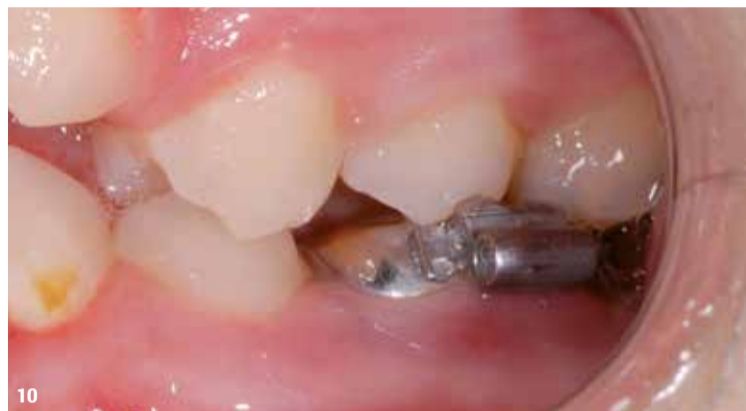Il Piano di trattamento per questo caso può, di primo acchito, sembrare piuttosto semplice, ma, in realtà, la possibilità di valutazioni e decisioni sbagliate è dietro l'angolo. Consideriamo innanzi tutto che la tendenza alla III classe di questa paziente, a parer nostro, non rappresenta un problema che richieda una terapia ad hoc: e perché di lievissima entità, e perché alla fine del picco di crescita, e perché il profilo è decisamente buono, cercheremo al massimo di migliorare, se possibile, l'inclinazione degli incisivi. Il reale problema ortodontico resta perciò l'affollamento inferiore del terzo quadrante, con il 33 non più in linea con gli altri elementi, tendente ad uscire per la tangente, ma con la corona disto-inclinata. All'analisi dello spazio risulta un deficit di 3 mm. La posizione dei denti negli altri tre quadranti può considerarsi corretta.

Una prima ipotesi di trattamento potrebbe essere di "giocare" con lo stripping: risolvere però un affollamento di 3 mm in una sola emiarcata con questo metodo può risultare molto gravoso, in quanto lo stripping necessario sarebbe decisamente troppo, potendo compromettere i punti di contatto e quindi la salute parodontale degli stessi elementi; ma, ammesso anche di usare questo approccio terapeutico, si andrebbe a creare una discrepanza dimensionale molto significativa tra i denti del terzo quadrante e gli antagonisti, tanto da compromettere la possibilità di una intercuspiazione corretta. Si dovrebbe, allora, procedere con uno stripping degli elementi del quadrante due che compensasse quello eseguito nel quadrante tre; ma il risultato finale vedrebbe la linea mediana superiore spostata inevitabilmente a sinistra.

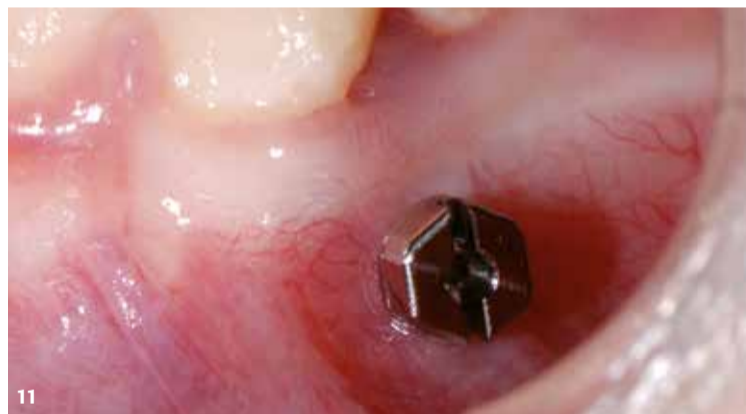Potremmo, allora, pensare di compensare lo stripping di sinistra con un equivalente stripping nell'emiarcata superiore di destra, in modo da mantenere centrata la linea mediana superiore; a questo punto si evidenzerebbe ancora una discrepanza dimensionale tra quadrante uno e quadrante quattro; se per eliminare questa possibilità decidessimo di effettuare stripping anche nel quarto quadrante otterrei una buona intercuspiazione, ... ma la mediana inferiore andrebbe a destra! Quindi consideriamo "l'ipotesi stripping" non perseguibile.

Potremmo risolvere ogni problema ricorrendo ad un trattamento estrattivo: due quarti inferiori e, di conseguenza, due quarti superiori. Questa ipotesi ci sembrerebbe decisamente un "overtreatment".

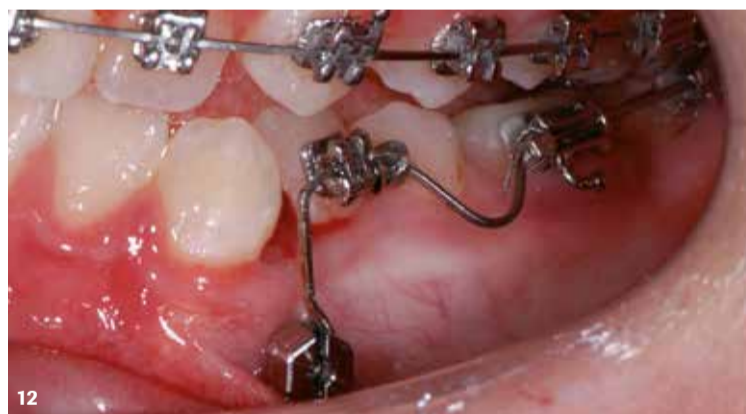L'ideale sarebbe riuscire a distalizzare molari, premolari e canino nel quadrante tre, senza praticamente toccare gli altri quadranti, se non per un semplice "perfezionamento" occlusale. E così abbiamo deciso di procedere.



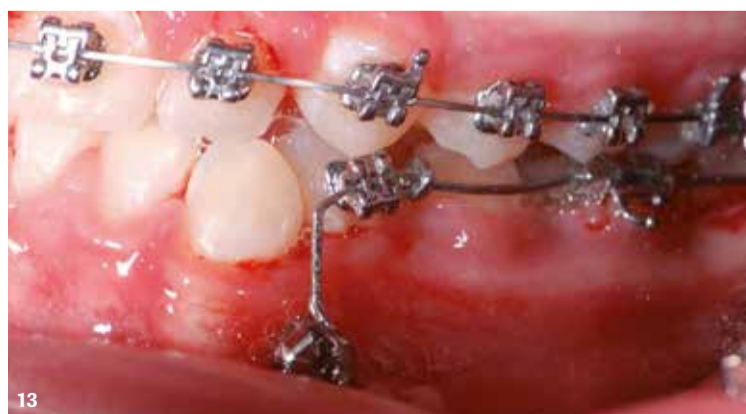Prima dell'applicazione della vite "Firma plus"



Applicazione di "Firma plus"

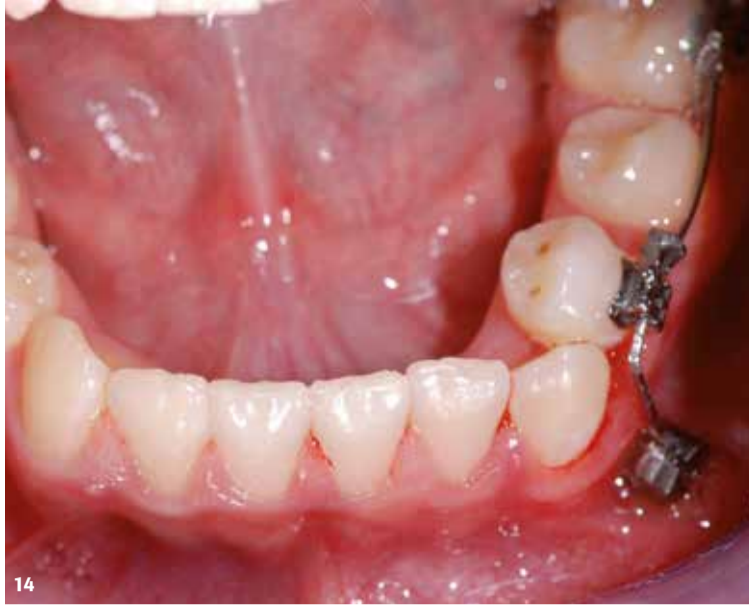

Applicazione del Locasystem



Ansa del Locasystem completamente distesa

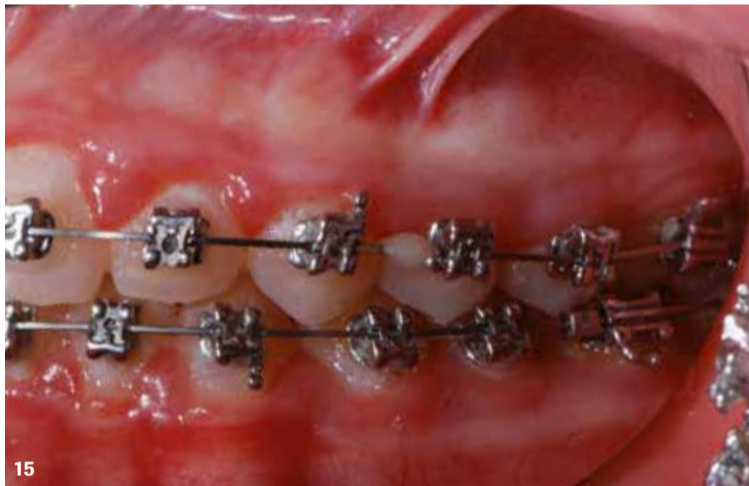14



Distalizzazione di 36 e 35

Il trattamento

Abbiamo deciso di tentare la distalizzazione dei molari inferiori applicando un Locasystem; ma, per evitare i soliti sistemi di ancoraggio (elastici, trazioni extra orali, lip bumper), abbiamo affidato la tenuta del sistema ad una mini vite endo ossea. Abbiamo applicato una mini vite Firma Plus (Sweden & Martina) da 8 mm di lunghezza, tra il 33 ed il 34. La scelta di questa vite è stata determinata da due considerazioni: la prima è che l'abbiamo inventata noi; la seconda, più seria, è che questa Firma Plus permette, con un meccanismo "self ligating", la connessione con qualsiasi filo in modo semplice e sicuro, senza bisogno di legature indaginose e precarie, con l'aggiunta, magari, di cuscinetti in composito per trattenere il filo, anti igienici e che rendono difficoltoso qualsiasi "cambio filo".

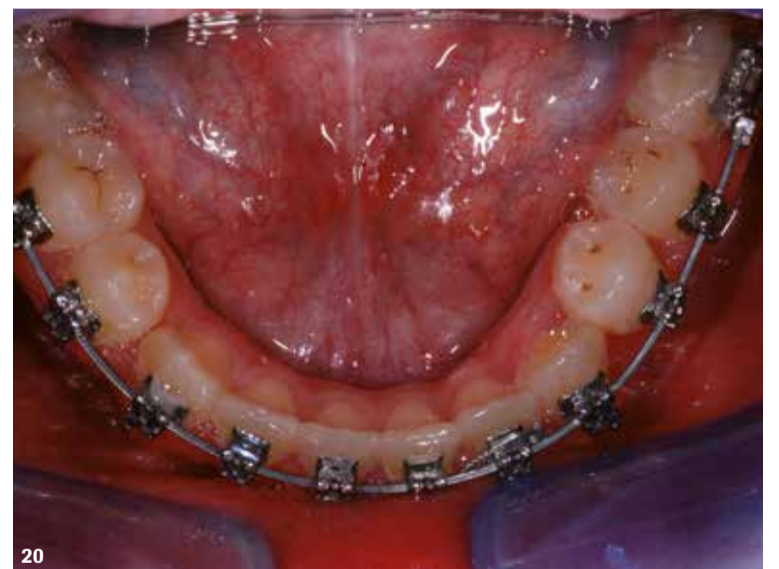
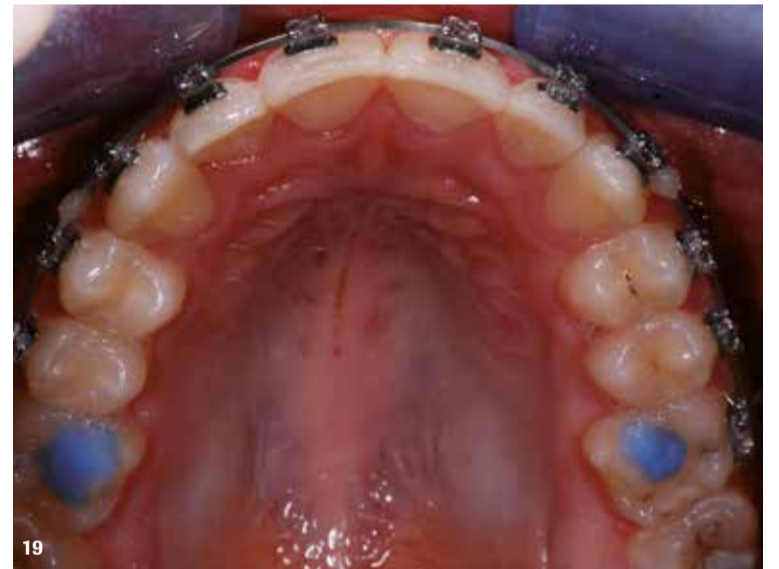
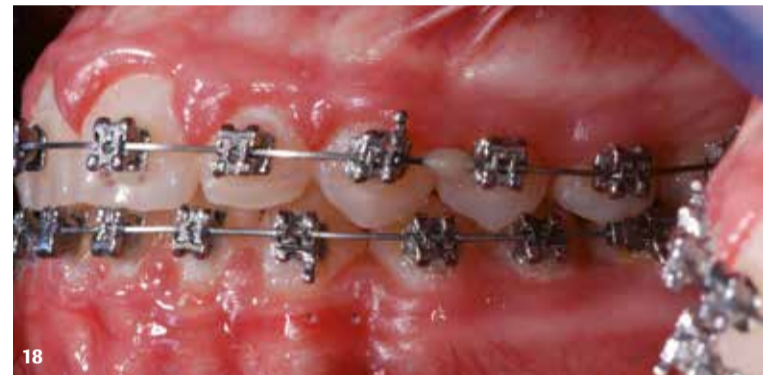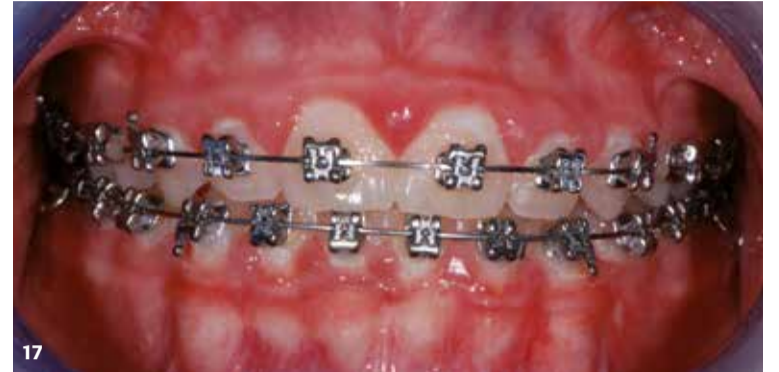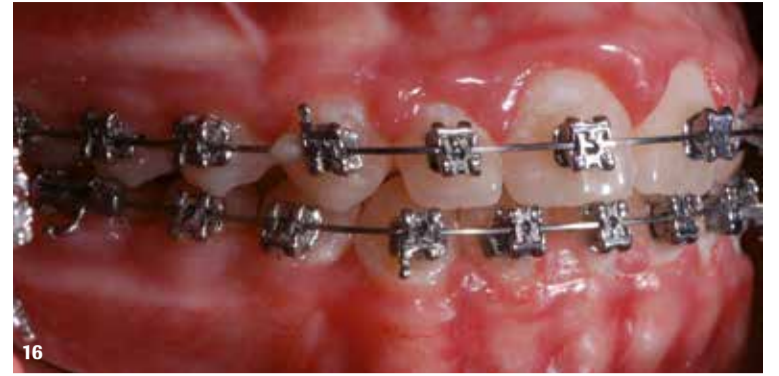Fase dell'allineamento

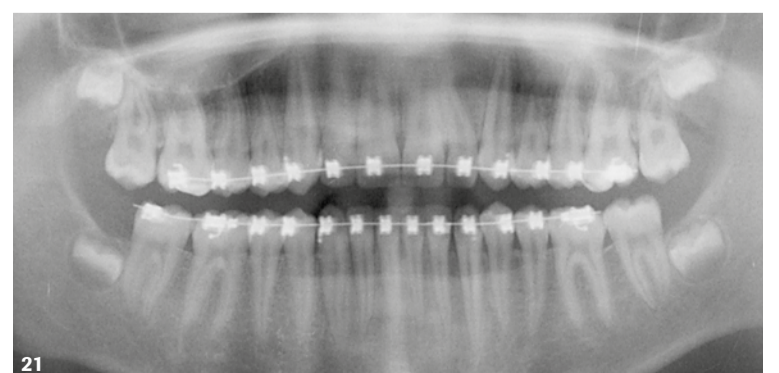
Nella testa della mini vite abbiamo fissato uno spezzone di filo rettangolare SS 0.16 x 0.22, modellato in modo da entrare nello slot dell'attacco sul 34 e, con una piega, da impedire la sua mesializzazione come reazione all'applicazione del Locasystem. In distale al 34 abbiamo utilizzato una doppia cannula che permettesse la connessione di un filo rigido (lo 0.16 x 0.22 in acciaio) ad un filo morbido (un NiTi termico 0.18 x 0.25), col quale abbiamo realizzato il Locasystem tra quarto e sesto.

L'ansa del Locasystem dopo soli due mesi, era completamente appiattita, e, come evidenziato dalle slides, aveva distalizzato i molari, il quinto è parzialmente distalizzato spontaneamente per l'effetto delle fibre transettali e il quarto è rimasto fermo; la stabilità della vite Firma Plus si è dimostrata eccellente, tanto da garantire l'ancoraggio anche durante la fase successiva di distalizzazione dei premolari; è stata rimossa dopo ulteriori due mesi, solo prima di arretrare il canino, che ha potuto essere riposizionato correttamente in arcata, conquistando, insieme al sesto, una perfetta I classe dentale.

Stiamo provvedendo alla rifinitura del caso; si prevede il debonding fra circa 1 mese. Si è già provveduto alla esecuzione di una ortopantomografia prima del debonding per valutare il parallelismo delle radici, che ci sembra ottimo, salvo l'anomalia di curvatura della radice del 22.



Situazione finale



Ortopantomografia finale

Miniviti ortodontiche Sweden & Martina



Ideate dal prof. R. Locatelli e prodotte in titanio grado 5, **Firma e Firma Plus rappresentano l'eccellenza tra le miniviti di ultima generazione, per il design e per l'aspetto funzionale.**

Caratterizzate da un'unica tipologia di spira autofilettante e un unico diametro (1,80 mm) in tre lunghezze (6, 8 e 11 mm) per i due modelli di viti, Firma e Firma Plus si differenziano per la testa, l'una a croce per legature classiche, l'altra dotata di un **esclusivo meccanismo self-ligating.**

Firma è la minivite a testa standard prevista per trattenere il filo con tecnica tradizionale per mezzo di legature; la testa è costituita da un doppio slot a croce con dimensioni 0.022"x0.022" e un foro nella parte centrale per permettere l'ancoraggio di fili e legature.



Minivite **Firma**

Minivite **Firma Plus**

Firma Plus rappresenta un'assoluta novità: progettata con testa **self-ligating**, permette l'ancoraggio ed il bloccaggio del filo o di altri accessori ortodontici utilizzando un **esclusivo meccanismo interno alla testa** che consente un **fissaggio facile e sicuro**. Una volta allineato il filo con lo slot all'interno della nicchia "a L", si ingaggia la vitina interna alla testa con l'apposito avvitatore sino a farla fuoriuscire e a comprimere il filo.

Le mini viti Firma e Firma Plus **possono essere caricate immediatamente.** Il carico applicato deve essere tra i 50 ed i 300 grammi in funzione della terapia ortodontica prevista. Firma e Firma Plus sono confezionate in fiala sterile in PMMA, contenuta in un blister sigillato. La minivite sorretta all'interno della fialedda da un alloggiamento in titanio rende facile e sicuro il prelievo mantenendo le condizioni di **sterilità**, grazie all'apposito strumento manuale o per contrangolo.

Il kit chirurgico

Tutti gli strumenti necessari all'inserimento delle Miniviti Firma e Firma Plus sono contenuti in un **kit chirurgico dedicato**, autoclavabile, unico per entrambe le viti: 1 avvitatore manuale e 1 per contrangolo per ogni modello di vite, un manico cacciavite, un avvitatore per serraggio, una fresetta per preparazione.

Gli accessori per Firma e Firma Plus sono distinti dal codice colore: O-ring verde per gli avvitatori per Firma, O-ring blu per Firma Plus.



Novità di mercato

15

La terapia ortodontica nella prima dentizione: un protocollo semplificato

Dott. Filippo Cardarelli



Maturità Classica. Laureato con lode in Odontoiatria e protesi dentaria. Specializzato con lode in Ortognatodonzia presso l'Università degli studi di Milano. Cultore della materia in Odontoiatria pediatrica presso l'Università degli studi di Milano. Ha frequentato numerosi corsi di perfezionamento in Italia ed all'estero. Master annuale di protesi fissa a Pesaro con il dott. Mauro Fradeani e di Ortognatodonzia a Firenze con il dott. Rafael Garcia Espejo, dott. Ramon Perrera Grau. Ha frequentato il corso di Digital Smile Design a Firenze con il dott. Christian Coachman ed il dott. Andrea Ricci. Corso annuale teorico-pratico restauri adesivi anteriori e posteriori del dott. Riccardo Becciani a Firenze. Corso annuale di odontoiatria estetica adesiva del prof. Antonio Cerutti a Milano. Corso annuale teorico-pratico di endodonzia del dott. Fabio Gorni a Milano. Autore di pubblicazioni su riviste nazionali ed internazionali. Tiene corsi e conferenze in Italia ed all'estero dove presenta il suo metodo di lavoro. Libero professionista in Isernia, Firenze e Bologna si occupa esclusivamente di Ortognatodonzia ed Odontoiatria estetica, collabora con specialisti in altre discipline alla risoluzione di casi particolarmente complessi.

Abstract: lo scopo del seguente lavoro è quello di valutare l'importanza dei cambiamenti scheletrici e dentali indotti dalla terapia ortodontica funzionale intrapresa in età precoce, durante gli stadi più attivi della crescita scheletrica e dentale con un nuovo dispositivo elastodontico, il Class III Appliance, in commercio da qualche mese.

La terapia presa in esame è stata eseguita attraverso il Class III Appliance il quale, applicato al paziente di anni 5 1/2, ha dimostrato in pochi mesi il vero effetto di liberazione, di stimolazione e di guida, ricreando un corretto rapporto tra le arcate, creando le premesse per una crescita scheletrica ideale. Il protocollo terapeutico dimostra come i trattamenti devono essere precoci ed è quindi un'assurdità aspettare la fuoriuscita dei denti permanenti. La corretta dimensione delle arcate eviterà così di ricorrere a terapie chirurgiche o estrattive a fine preventivo per mancanza di spazio, mentre la stimolazione attraverso la masticazione darà un corretto orientamento agli assi canini.

Introduzione

La terapia ortopedico-ortodontica nella prima dentizione riveste un ruolo di primaria importanza nel contesto della odierna odontoiatria; essa ha come scopo la rimozione dei fattori ritenuti responsabili delle malocclusioni dentarie e il ripristino della normale crescita dento-scheletrica rendendo così possibile un allineamento dentale corretto e funzionale.

Il Class III Appliance è un nuovissimo dispositivo elastodontico espressamente dedicato al trattamento delle patologie di Classe III in dentizione decidua, mista in un'età compresa tra i 5 e i 12 anni e ha quindi lo scopo di evitare lo scivolamento mandibolare e di liberare la premaxilla fino ad ottenere un rapporto anteriore corretto, creando così un'occlusione di Classe I tale da impedire recidive di overjet ed overbite.

Altra funzione è di agire stimolando la crescita maxillare ed inibendo quella mandibolare, modificando l'overjet; è quindi un regolatore miofunzionale che tende a riequilibrare correttamente le forze muscolari: riabilita la postura della lingua, rieduca la deglutizione e stimola una corretta respirazione. Questi dispositivi ortodontici funzionali sono molto efficaci, riducono i tempi di cura (6- 12 mesi) ed in alcuni casi evitano l'utilizzo di altri dispositivi mobili o fissi.

Sono preformati, in materiale plastico morbido, costruiti rispettando rigorosamente le chiavi fondamentali di un'occlusione funzionale e adatti a svolgere un'azione scheletrica e dentale; agiscono contemporaneamente su entrambe le arcate e tale simultaneità rende più breve la durata del trattamento e più stabile la correzione.

Il Class III Appliance è disponibile in un'unica misura, è costituito da un canale mandibolare il quale libera il "corridoio dentale da tutte le interferenze muscolari passive e contribuisce al corretto posizionamento dentale. Nella parte superiore il Class III Appliance si presenta senza il bumper vestibolare in modo da favorire la crescita maxillare e da riportare il giusto equilibrio scheletrico. Nella parte interna del dispositivo è presente una rampa linguale la quale consente il corretto posizionamento della lingua sul palato ad ogni atto deglutitorio; questa rieducazione passiva è utile al paziente in quanto contribuisce allo sviluppo trasversale del palato. Un fattore molto importante da considerare è il Timing; infatti i migliori risultati si ottengono proprio durante le fasi più attive della crescita scheletrica e soprattutto quando la malocclusione si presenta ancora in versione "miniaturizzata".



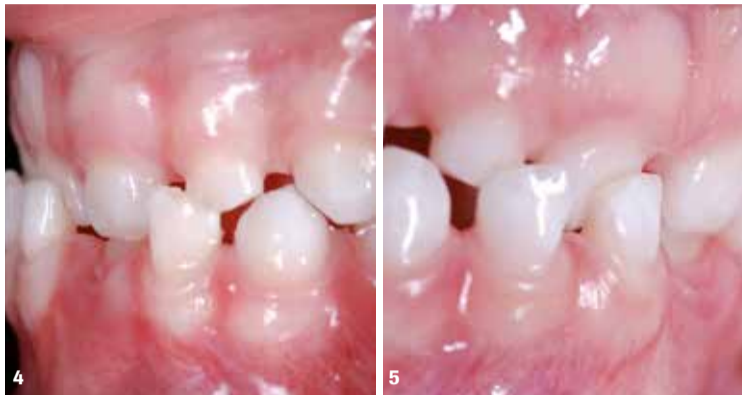
Foto del Dispositivo Class III Appliance

Materiali e Metodi

F.V., di sesso maschile, anni 5 1/2, presenta una malocclusione di II Classe scheletrica, III Classe molare e canina Dx e Sx, morso inverso anteriore le arcate dentali mostrano usura degli elementi dentali anteriori a causa dell'occlusione patologica. Le linee mediane superiori ed inferiori risultano centrate, frenulo labiale superiore patologico per un'eccessiva estensione interincisale. Il piano di trattamento prevede l'utilizzo di un dispositivo elastodontico del tipo Class III Appliance, da portare per 2 ore diurne per l'esercizio attivo e tutte le notti in modo passivo, al fine di ripristinare una relazione molare e canina bilaterale di I Classe ed il corretto avanzamento maxillare e inibire l'eccessiva crescita mandibolare. In un momento successivo alla risoluzione della problematica scheletrica si monitorizza il caso con visite semestrali in modo da reintervenire qualora si dovesse ripresentare la problematica. Una volta ottenuta la correzione del rapporto molare ed anteriore il Class III Appliance verrà portato dal paziente solo durante la notte per stabilizzare il risultato ottenuto e guidare l'eruzione degli elementi dentali.

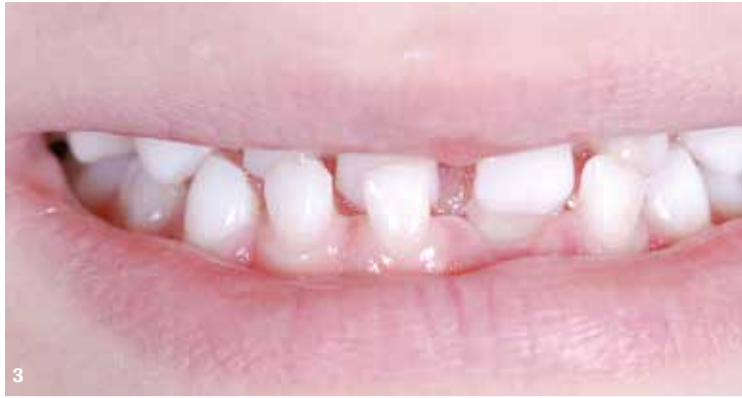

Foto Extraorale, sorriso



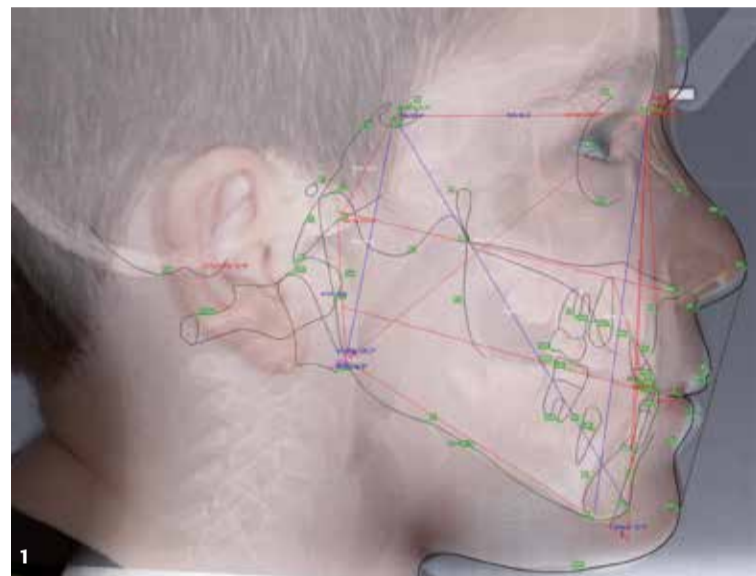
Over bite ed over jet iniziali Sx e Dx

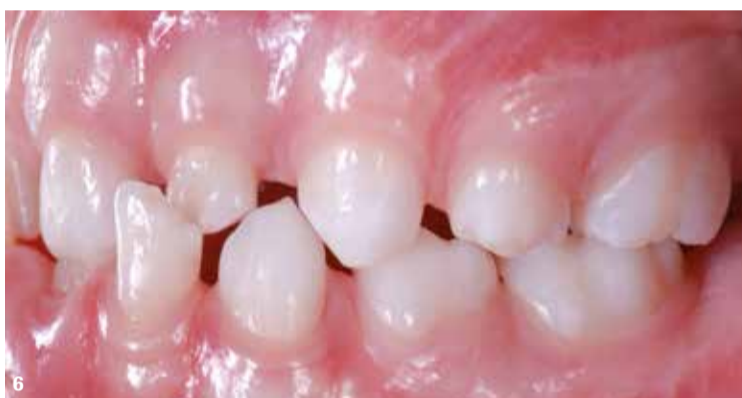

Foto Laterale Sx

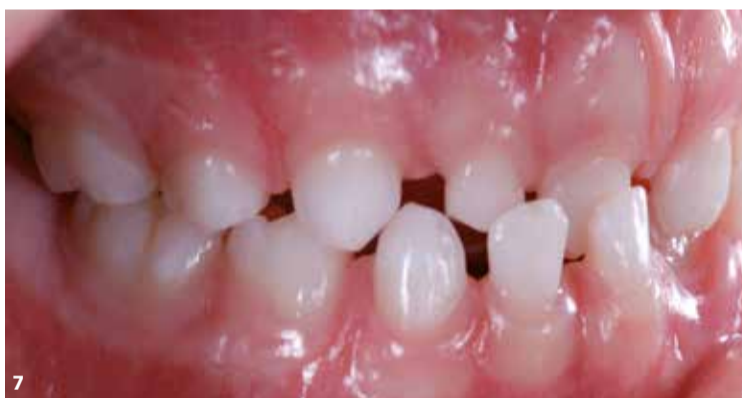

Foto Laterale Dx



Valori cefalometrici ad inizio trattamento:

ANB	ANB	4,8
Posizione del Mascellare	SNA	92,2
Posizione della Mandibola	SNB	87,44
Angolo Articolare	SArGo	153,00
Angolo Goniaco	ArGoMe	118,00
Angolo incisivo inf^Corpo mandibolare	liMand	75,00
Angolo incisivo Sup^Base Cranica Ant.	IsCran	107,05
Angolo Interincisivo	II	144,40

Discussione

L'analisi cefalometrica ad inizio trattamento dimostra la II Classe scheletrica con Protrusione del mascellare superiore e prognazia mandibolare, tendenza alla crescita verticale; l'esame clinico evidenzia una protrusione mandibolare funzionale. Dall'esame clinico si evince la terza classe dentale, l'inversione anteriore e l'Overjet negativo.

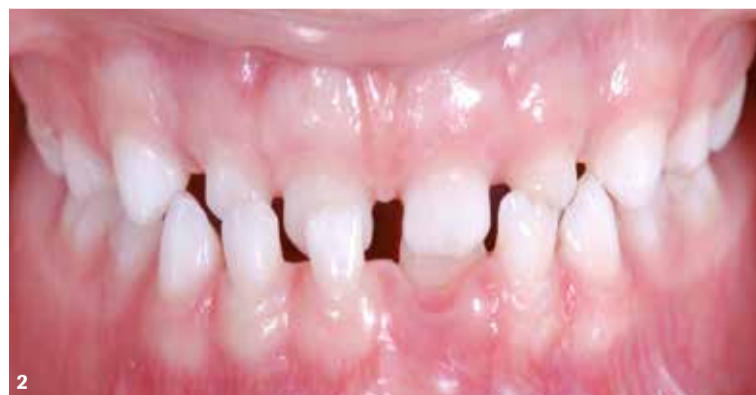

Foto intraorale delle arcate dentarie prima della terapia ortodontica, visione frontale.

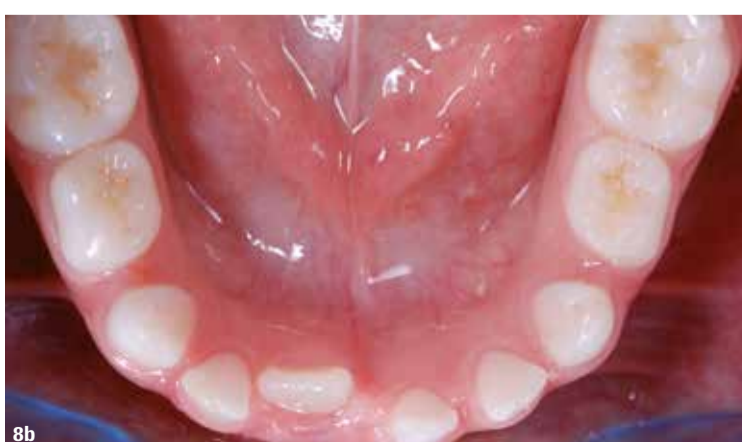
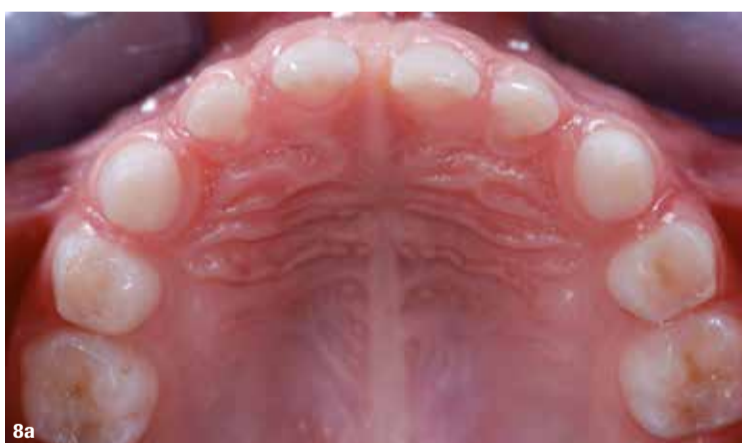
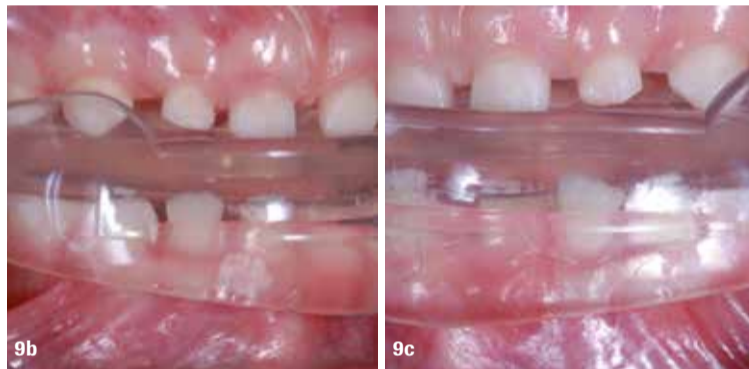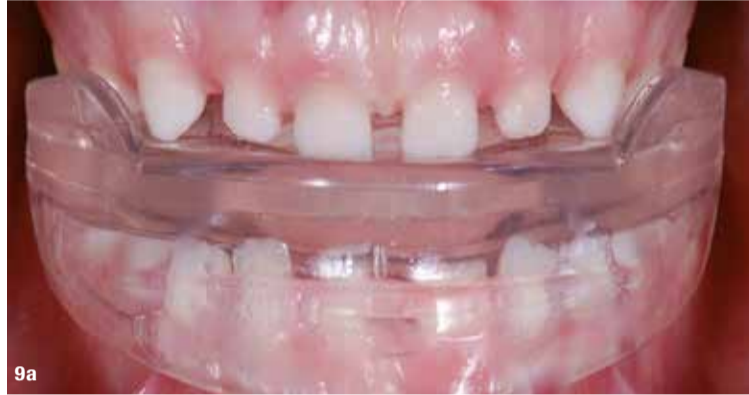Foto intraorale occlusale superiore ed inferiore ad inizio trattamento

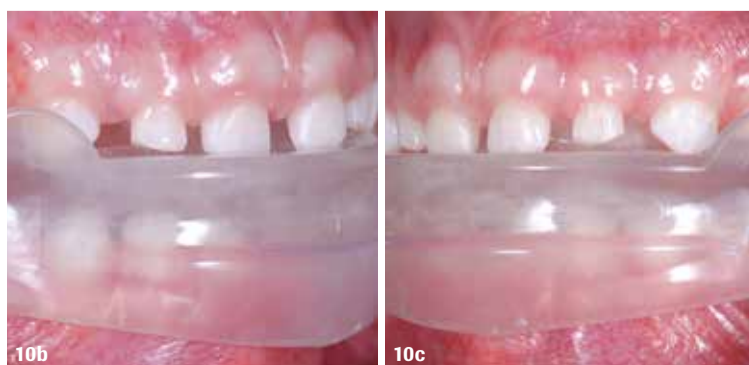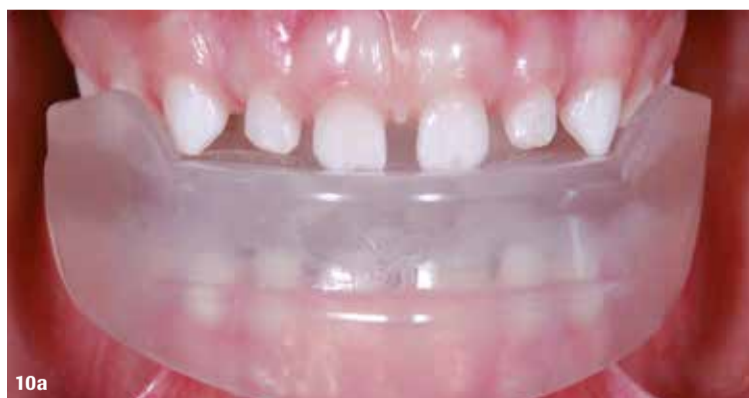18

Conclusioni

Lo scopo di questo lavoro è quello di dimostrare l'importanza che ha un trattamento ortodontico precoce in modo da semplificare la terapia delle malocclusioni e ridurre le eventuali recidive; queste metodiche permettono di eliminare le necessità di ricorrere ad estrazioni, in armonia con il rigido controllo dell'ancoraggio e con le metodiche maggiormente conservative. L'ortodonzia preventiva tramite dispositivi elastodontici rappresenta quindi un importante passo avanti nell'ambito dell'ortodonzia in età evolutiva dal momento che è in grado di risolvere la maggior parte dei problemi ortodontici trasformando molti di questi casi in occlusioni ideali sotto il profilo estetico e funzionale; in alcuni casi alla fine di questa terapia è necessaria l'applicazione di brackets (limitatamente ad 1/3 dei denti, per un breve periodo) per ritocchi minori, come la rotazione dei posteriori, il raddrizzamento dei canini superiori, chiusura degli spazi, il livellamento o il torque degli incisivi e l'espansione dell'arcata mascellare.



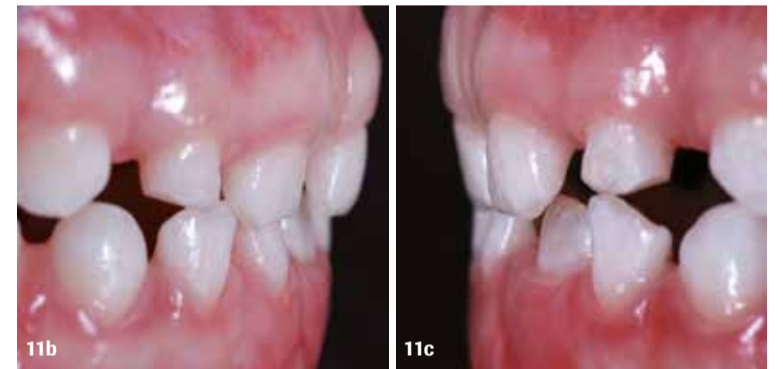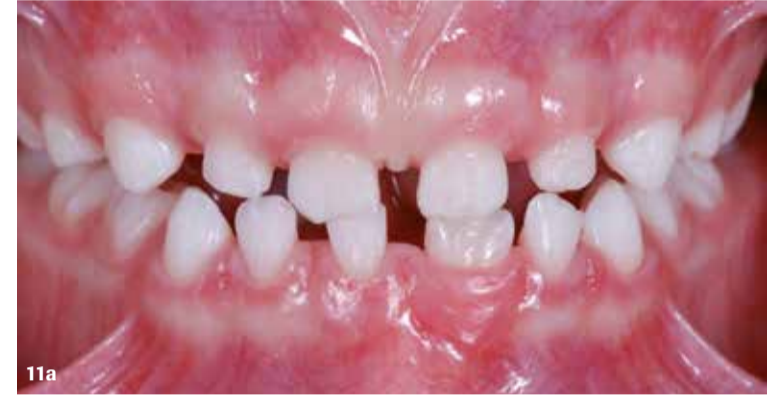Class III Appliance intraorale ad inizio terapia; mediante un materiale speciale chiamato Cooperation-Detector (rivelatore di collaborazione), l'ortodontista può rendersi conto se il paziente sta utilizzando il dispositivo in modo adeguato o no. Se il paziente utilizza il dispositivo 2 ore di giorno e tutte le notti il dispositivo assume un colore biancastro altrimenti se viene portato per poco tempo allora diventa leggermente appannato.



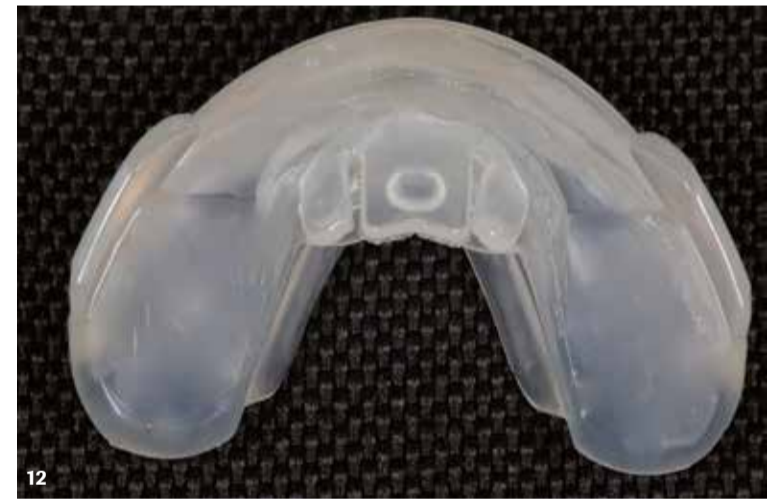Class III Appliance Intra a 3 mesi

Risultati

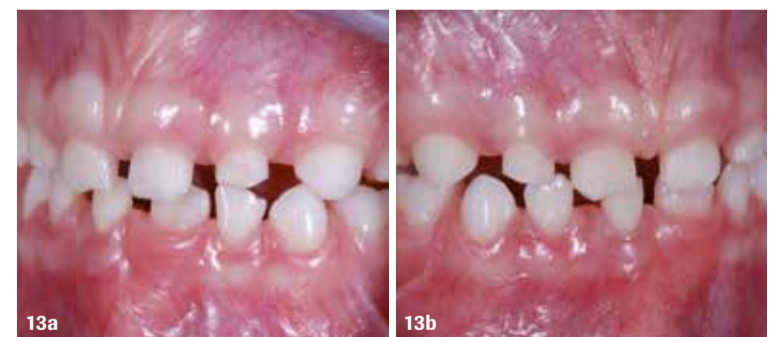I risultati ottenuti hanno pochi mesi di osservazione, essendo il dispositivo disponibile da Gennaio 2015, quando è iniziata la terapia. Il dispositivo Class III Appliance può essere utilizzato con efficacia per malocclusioni di III classe dentale e scheletrica, purchè vi sia una sufficiente crescita scheletrica nella stessa direzione. La terapia precoce di tali malocclusioni è di primaria importanza in quanto impedisce la formazione di atrofie ossee irreversibili o vere e proprie terze classi e risulta più facile ottenere effetti ortopedici quando le suture sono in fase attiva di proliferazione. Il periodo ottimale per iniziare la terapia è prima dell'eruzione degli elementi dentali permanenti, non appena si manifesta la malocclusione ed è quindi molto importante monitorare il caso in modo da poter contrastare eventuali recidive sempre con dispositivi elastodontici in modo da accompagnare la crescita e guidare l'eruzione dei denti permanenti.



Visione frontale delle arcate, Over bite Over Jet Dx e Sx a 3 mesi



Class III Appliance Intra a 3 mesi



Visione laterale Dx Sx delle arcate

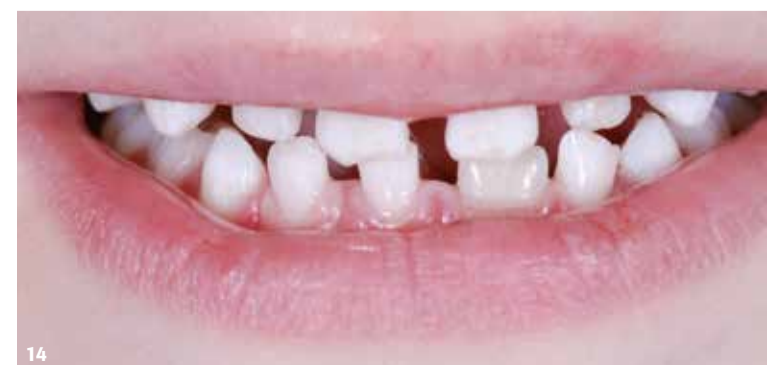

Foto del sorriso a 3 mesi

Bibliografia

- Besombes, Muzj, Heyberger, Planas, Macary: Contribution à l'étude de la therapie fonctionnelle et de ses résultats. 34ème Congres de la société ODF 1961
- Bergersen E.O.: The Performed Retainer: Principles and Clinical Applications. Am Assoc. Orthod. Audio-Visu-al Library, St Luis, 1970.
- Keski-Nisula K.; Leo Keski-Nisula L.; Salo H.; Volpio K.; Varrela J.: Dentofacial Changes after Orthodontic Intervention with Eruption guidance Appliance in The Early Mixed Dentition. Angle Orthodontist, Vol 78, No 2, 2008
- Janson G.R.P., Catao Alves da Silvia C., Bergersen E.O., Castanha Henriques J.F., and Pinzan A.: Eruption guidance appliance effects in the tratment of Class II, Division 1 malocclusions. American Journal of Orthodontics and Dentofacial Orthopedics, Vol 117, Number 2, 2000
- Keski-Nisula K., Hernesniemi R., Heiskanen M., Keski-Nisula L., and Varrela J.: Orthodontic intervention in the early mixed dentition: A prospective, controlled study on the effects of the eruption guidance appliance. American Journal of Orthodontics and Dentofacial Orthopedics, Volume 133, Number 2, 2008
- Janson G., Nakamura A., Chiqueto K., Castro R., de Freitas M.R., Castanha Henriques J.F.: Treatment stability with the eruption guidance appliance; American Journal of Orthodontics and Dentofacial Orthopedics, Volume 131, Number 6, 2007
- McNamara J.A. Jr, Howe R.P., Dischinger T.G.: A Comparison of the Herbst and Frankel appliances in the treatment of Class II malocclusions. Am J Orthod Dentofacial Orthop, 1990; 98 : 134-144
- Posen A.L.: The Effect of premature loss of deciduous molars on premolar eruption. Angle Orthod 35: 249-252, 1965.
- Bergersen E.O.: Preventive eruption guidance in the 5 to 7 year old. J. Clin. Orthod. 29: 382-395, 1995
- Baccetti T., Franchi L., Toth L.R., Mc Namara J.A. Jr: Treatment timing for Twin-block therapy. Am J Orthod. 2003; 73:221-230.
- Mc Namara J.A.: Maxillary transverse deficiency. Am J Orthod Dentofacial Orthop. 2000; 117:567-570.
- Wheeler T.T., McGorray S.P., Dolce C., Taylor M.G., King G.J.: Effectiveness of early reatment of Class II Malocclusion. Am J Orthod Dentofacial Orthop 2002; 121: 9-17 .
- Sinclair P.M., Little R.M.: Dentofacial maturation of untreated normals. Am J Orthod 1985; 146-56
- Andrews L.F.: The Straight wire appliance. Syllabus of philosophy and techniques. San Diego: Larry F. Andrews F. Foundation of Orthodontic Education and Research; 1975

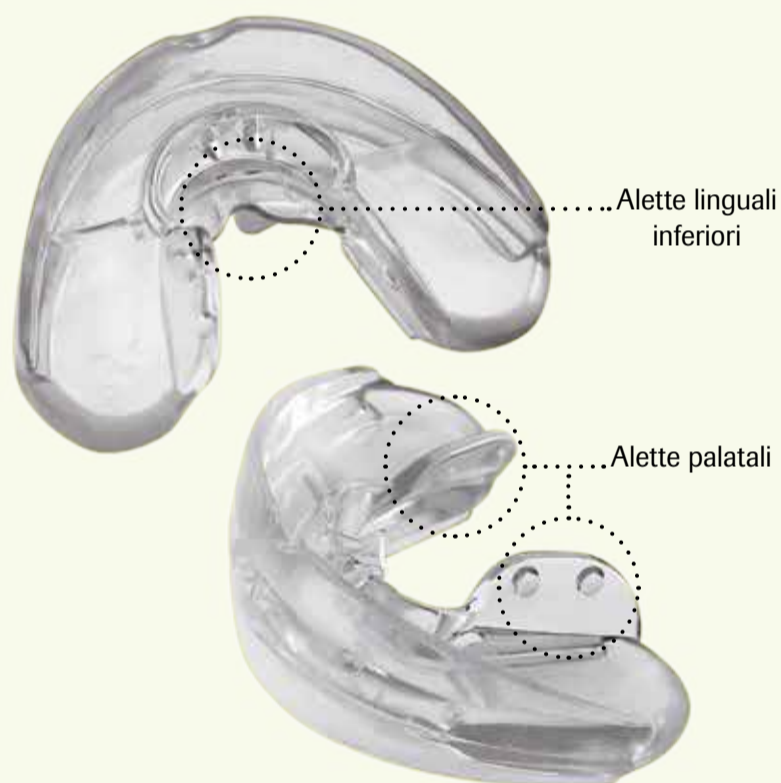
Ortodonzia intercettiva

Due novità della linea di dispositivi preformati per ortodonzia intercettiva

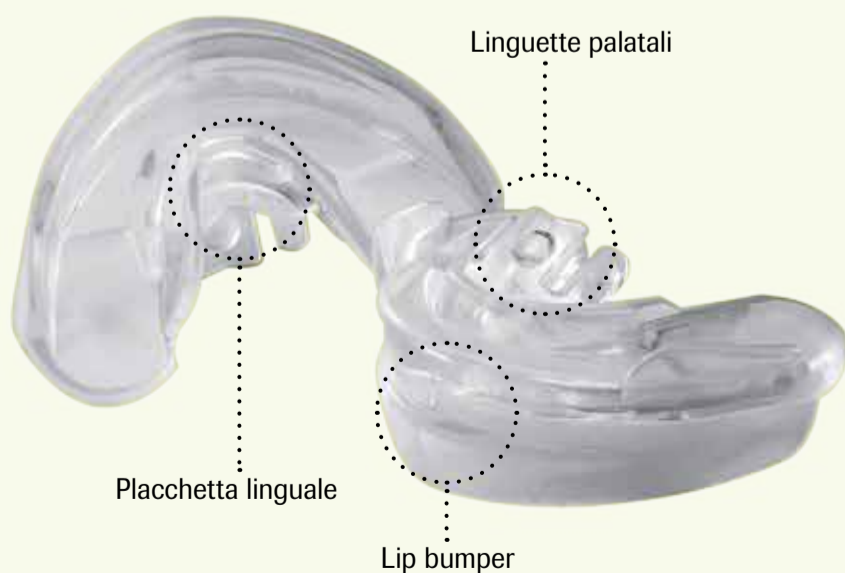


Pedo Habit Corrector®

Pedo Habit-Corrector® nasce a completamento del già conosciutissimo Habit Corrector®, efficace per il trattamento di malocclusioni in fase di dentizione decidua e mista. Ideato per correggere abitudini viziate -quali improprie posizioni della lingua in fase di riposo, deglutizione atipica, suzione del pollice- prima che diventino troppo radicate e siano all'origine di problemi di malocclusione, Pedo Habit-Corrector® aumenta l'efficacia di un eventuale trattamento ortodontico successivo. Presenta **alette palatali che agevolano l'espansione del palato e alette linguali inferiori per guidare gli incisivi inferiori** nella giusta posizione. Il nuovo Pedo Habit-Corrector® è indicato per bambini dai 2 ai 5 anni di età ed è disponibile in un'unica misura universale.



Class III®



Sviluppato per **intervenire precocemente sulle condizioni anatomiche che possono portare a malocclusioni di III classe** (contrazione palatale, scorretto lieve rapporto di crescita dei mascellari, discinesie muscolari), Class III® è contraddistinto da tre linguette palatali che favoriscono l'avanzamento della premaxilla, una placchetta posta lingualmente per favorire una corretta posizione della lingua, e un'area esterna "lip bumper" per frenare l'avanzamento degli incisivi inferiori.

Disponibile in un'unica misura, è studiato per bambini tra i 2 e i 12 anni. Permette, in un periodo di tempo relativamente breve (3-4 mesi), di intervenire sulle principali caratteristiche della malocclusione di terza classe, minimizzando i problemi che potrebbero insorgere nell'età adulta e preparando i pazienti ai successivi trattamenti con Nite-Guide® o Occlus-o-Guide®.

Novità di mercato

19

Dott. Massimo Buda, progetto pilota di chirurgia guidata

Due Carrare, 16-17 gennaio 2015



I giorni 16 e 17 gennaio 2015 si è svolto il corso sull'implantologia guidata, tenuto dal dott. Massimo Buda in collaborazione con l'ing. Alessandro Motroni e il sig. Marco Aguzzi di 3Diemme. Lo scopo del corso è stato quello di istruire 5 medici e i relativi odontotecnici all'uso del software 3Diagnosys di 3Diemme e ai protocolli di chirurgia computer guidata con l'uso del kit Echo Plan di Sweden & Martina. I medici sono stati seguiti dai relatori in tutte le fasi, della flow chart della chirurgia assistita sia nella fase di pianificazione dei casi reali sia durante l'intervento chirurgico.



19° Congresso nazionale della SIDOC

Roma, 13-14 febbraio 2015

Buona affluenza allo storico congresso della Società Italiana di Odontoiatria Conservativa per l'edizione 2015, nella quale era prevista una sessione dedicata agli studenti ed ai giovani laureati, in cui il dott. Pistacchio, allievo del prof. Vinio Malagnino, ha vinto il premio "Prof. Pietro De Fazio" per la migliore ricerca, con la presentazione dal titolo: "Influenza della velocità rotazionale sulla super elasticità dei file Ni-Ti".



XVII Congresso nazionale SIDP

"Parodontite: consapevolezza, innovazione e metodo per la cura di un'epidemia"

Rimini, 5-7 marzo 2015



L'appuntamento centrale della programmazione annuale della Società Italiana di Parodontologia e Implantologia ha avuto una partecipazione record di 1750 delegati fra odontoiatri e igienisti dentali, che hanno affollato i lavori congressuali. Il Congresso è stato incentrato sul ruolo della parodontite come patologia grave fra le più diffuse al mondo, con i massimi relatori mondiali, provenienti da 3 continenti. Riproposti anche in questa edizione i format degli Spazi SidP, Spazio Giovani e Spazio Ricerca, che tanto successo avevano già riscosso nel 2014.



17th International Congress, Accademia Italiana di Conservativa

Riva del Garda, 23-25 aprile 2015



Anche questa edizione del Congresso Internazionale AIC si è conclusa lasciando ai 1000 iscritti un ricordo indimenticabile. Grande infatti è la capacità dei soci dell'Accademia di riuscire a miscelare in modo equilibrato la qualità delle relazioni e la loro valenza clinica allo spirito goliardico che contraddistingue da sempre il Congresso di Riva del Garda e tutti gli altri eventi organizzati da AIC.



**ACCADEMIA ITALIANA
DI CONSERVATIVA**

Quindicennale della Scuola di Specializzazione in Chirurgia Orale della Federico II

Napoli, 23-24 aprile 2015


Oltre 800 i partecipanti a questo convegno sui processi decisionali in terapia parodontale ed impiantare, nel quale illustri specialisti, provenienti da diverse città italiane, hanno esposto le scelte decisionali di un piano di trattamento rispetto ad un altro.





I 30 anni della Fondazione Prof. Luigi Castagnola: Evoluzioni tecnologiche in chirurgia orale

Riccione, 20-21 marzo 2015



Un commovente e meticoloso excursus a cura del Presidente, **Nicola Perrini**, sui 30 anni della Fondazione ha aperto il **60° Corso della Fondazione Castagnola**, ancora una volta a Riccione con l'apprezzata organizzazione di Sweden & Martina.

Ottocento le presenze a questa edizione, contemporanea al **36° Memorial Biaggi** nello stesso Palazzo dei Congressi. Grande soddisfazione quindi per gli sponsor, in particolare per Sweden & Martina, che ha dedicato molte energie all'organizzazione dell'evento.

Mini-invasività è la parola chiave di tutti i progressi in tutte le chirurgie; ma soprattutto studio e applicazione corretta dei protocolli impianto-protesici sono requisiti imprescindibili per poter realmente giovare dei vantaggi tecnologici: questa in sostanza la vera lezione del 60° Corso Castagnola.

Come sempre il clima familiare, l'entusiasmo e il desiderio di vivere questo evento come un appuntamento tra amici-colleghi hanno caratterizzato lo spirito di tutto l'incontro. Arrivederci dunque al 61° Corso!

XII Congresso Nazionale della Accademia Italiana di Ortodonzia



Roma, 30 aprile-1 maggio 2015

Sweden & Martina ha ufficialmente presentato il rinnovato programma di ortodonzia in occasione del XII Congresso Nazionale all'Accademia Italiana di Ortodonzia, svoltosi con grande riscontro di partecipazione a Roma lo scorso 30 aprile e 1° maggio. Un grande evento, rinnovato anch'esso nella struttura, dinamica, moderna e tecnologica, con una Digital Plaza, una sessione di Ortodonzia Digitale e sessioni di domande rivolte all'Esperto.



Leaders' Forum, VII Meeting Mediterraneo AIOP in collaborazione con SIdP

Riccione, 7-9 maggio 2015

Presto è bene? Il fattore tempo in implantoprotesi
Questo il cuore tematico di questo attualissimo convegno, che ha analizzato le due declinazioni del fattore tempo: la rapidità esecutiva e la longevità dei risultati, portando evidenze scientifiche a supporto delle metodiche implantoprotesiche rapide, indicando le corrette procedure cliniche, il tasso di successo e di sopravvivenza nonché sono le possibili complicanze.



22

ORTODONZIA

29 maggio 2015	Corso di ortodonzia preventiva ed intercettiva. Corso avanzato II livello su terapia ortodontica con dispositivi Occlus-O-Guide, Nite-Guide, Habit-Corrector	Gaetano Ierardo	NAPOLI	CE369	No ECM
5-6 giugno 2015	La tecnica Straight-Wire Mirabella: caratteristiche peculiari e sua evoluzione	Davide Mirabella	BARI	CE364	Si ECM
26-27 giugno 2015	La tecnica Straight-Wire Mirabella: caratteristiche peculiari e sua evoluzione	Davide Mirabella	COSENZA	CE363	Si ECM
19 giugno 2015	Straight-Wire MBT: passato, presente e futuro. Utilizzo dei dispositivi ad ancoraggio scheletrico (microviti) di ultima generazione	Pasquale Aceto, Anna Laiola	NAPOLI	CE367G	No ECM
20 giugno 2015	Corso di ortodonzia preventiva ed intercettiva. Corso avanzato II livello su terapia ortodontica con dispositivi Occlus-O-Guide, Nite-Guide, Habit-Corrector	Gaetano Ierardo	MODENA	CE350	No ECM
10 ottobre 2015	Corso di ortodonzia preventiva ed intercettiva Occlus-O-Guide, Nite-Guide, Habit-Corrector	Gaetano Ierardo	VIMERCATE	CE351	No ECM
16-17 ottobre 2015	La tecnica Straight-Wire Mirabella: il trattamento in una e due fasi di cura	Davide Mirabella, Vincenzo Quinzi	TERAMO	CE362	Si ECM
14 novembre 2015	Estrusione ortodontica: una metodica semplice per il trattamento dei denti gravemente compromessi	Mauro Fadda	VIMERCATE	CE346	7,1 ECM
28 novembre 2015	Estrusione ortodontica: una metodica semplice per il trattamento dei denti gravemente compromessi	Mauro Fadda	BOLOGNA	CE347	7,1 ECM

ENDODONZIA

30 maggio 2015	Corso teorico-pratico di Endodonzia. La preparazione simultanea del canale radicolare	Piero Alessandro Marcoli	COSENZA	CF719	9,5 ECM
5-6 giugno 2015; 26-27 giugno 2015; 2-4 luglio 2015	Corso teorico-pratico base di Endodonzia su paziente	Giuseppe Castorani	BARI	CF723	No ECM
2-3/10/2015; 30-31/10/2015; 13-14/11/2015; 4-5/12/15; 12/12/15	Corso avanzato di Endodonzia clinica	Alessandro Iorio Siciliano	NAPOLI	CF715	50 ECM
9-10 ottobre 2015; 30-31 ottobre 2015; 19-21 novembre 2015	Corso teorico-pratico base di Endodonzia su paziente	Giuseppe Castorani, Vito Antonio Malagnino, Giancarlo Malagnino	TARANTO	CF706	No ECM
17 ottobre 2015	Corso teorico-pratico di Endodonzia. La preparazione simultanea del canale radicolare	Piero Alessandro Marcoli	BOLOGNA	CF698	9,5 ECM
13 novembre 2015	Corso teorico-pratico di Endodonzia. La preparazione simultanea del canale radicolare	Piero Alessandro Marcoli	VERONA	CF711	9,5 ECM

LASER

25 maggio 2015	La prevenzione. Nuovi test diagnostici e trattamento delle patologie rilevate. Laserterapia	Stefano Semeraro	CATANIA	CD777G	No ECM
29 maggio 2015	Corso sul corretto utilizzo del laser a diodi in Odontoiatria	Stefano Semeraro	TORINO	CD773	No ECM
9 giugno 2015	La prevenzione. Nuovi test diagnostici e trattamento delle patologie rilevate. Laserterapia	Stefano Semeraro	VIMERCATE	CD747G	No ECM
19 giugno 2015	Corso sul corretto utilizzo del laser a diodi in odontoiatria	Stefano Semeraro	RIMINI	CD748	No ECM

CONSERVATIVA

2-3 ottobre 2015; 30-31 ottobre 2015; 6-7 novembre 2015; 18-19 dicembre 2015	Odontoiatria restaurativa indiretta adesiva. Corso teorico-pratico	Mario Allegri	DUE CARRARE (PD)	CC154	50 ECM
15-17 ottobre 2015; 12-14 novembre 2015	Corso teorico pratico di Odontoiatria restaurativa diretta adesiva	Mario Allegri	DUE CARRARE (PD)	CC155	50 ECM
16 ottobre 2015	Il restauro conservativo: protocolli operativi per i sistemi adesivi ed i materiali compositi. Corso teorico-pratico	Lorenzo Breschi	MILANO	CC159	9,8 ECM
20 novembre 2015	Il restauro conservativo: protocolli operativi per i sistemi adesivi ed i materiali compositi. Corso teorico-pratico	Lorenzo Breschi	PESARO	CC157	9,8 ECM
21 novembre 2015	Il restauro conservativo: protocolli operativi per i sistemi adesivi ed i materiali compositi. Corso teorico-pratico	Lorenzo Breschi	TERAMO	CC161	9,8 ECM

PREMIUM DAY, INTERNATIONAL CONGRESS ON IMPLANT PROSTHODONTICS

11 giugno 2015	Corso pregressuale dott. Cannizzaro, odt. Viola + corso pregressuale dott. Canullo	Gioacchino Cannizzaro, Paolo Viola, Luigi Canullo	PADOVA	CA1270	No ECM
11 giugno 2015	Corso pregressuale dott. Cannizzaro, odt. Viola + corso pregressuale dott. Csonka	Gioacchino Cannizzaro, Paolo Viola, Marco Csonka	PADOVA	CA1271	No ECM
11 giugno 2015	Corso pregressuale dott. Cannizzaro, odt. Viola + corso pregressuale dott. Fadda	Gioacchino Cannizzaro, Paolo Viola, Mauro Fadda	PADOVA	CA1272	No ECM
11 giugno 2015	Corso pregressuale dott. Cannizzaro, odt. Viola + corso pregressuale dott. Pellitteri	Gioacchino Cannizzaro, Paolo Viola, Giuseppe Pellitteri	PADOVA	CA1273	No ECM
12-13 giugno 2015	13th Premium Day. Corso per Odontoiatri con festa di gala	Relatori vari	PADOVA	MB57	No ECM
12-13 giugno 2015	13th Premium Day. Corso per Odontoiatri senza festa di gala	Relatori vari	PADOVA	MB57N	No ECM
12-13 giugno 2015	13th Premium Day. Corso per Odontotecnici con festa di gala	Relatori vari	PADOVA	MB58	No ECM
12-13 giugno 2015	13th Premium Day. Corso per Odontotecnici senza festa di gala	Relatori vari	PADOVA	MB58N	No ECM
12-13 giugno 2015	13th Premium Day. Corso per Igienisti con festa di gala	Relatori vari	PADOVA	MB59	No ECM
12-13 giugno 2015	13th Premium Day. Corso per Igienisti senza festa di gala	Relatori vari	PADOVA	MB59N	No ECM
12-13 giugno 2015	13th Premium Day. Corso per Assistenti con festa di gala	Relatori vari	PADOVA	MB60	No ECM
12-13 giugno 2015	13th Premium Day. Corso per Assistenti senza festa di gala	Relatori vari	PADOVA	MB60N	No ECM

Per maggiori informazioni:
visitate il sito
www.sweden-martina.com
sezione corsi ed eventi



sweden & martina
ContinuingDentalEducation

Calendario corsi

Lo stato dell'Arte in Odontoiatria



Prof. Giuseppe Siciliani, Università di Ferrara

L'Odontoiatria moderna si fonda sullo studio dell'apparato dento-maxillo-facciale, sui suoi processi organici e sulle norme per la difesa dello stato del benessere psico-fisico, sulle cause di patologia e sulle loro manifestazioni cliniche, sul decorso e la prognosi delle forme morbose, nonché sulla loro cura. Così l'Odontoiatria, un tempo scienza unitaria, è andata suddividendosi e a volte frammentandosi eccessivamente e artificialmente.

Tale situazione è oggi in fase di correzione, perché si sta prendendo coscienza che i super specialisti devono integrare le rispettive conoscenze formando dei team clinici multidisciplinari.

Oggi un team clinico moderno dovrebbe sempre comprendere un esperto in odontoiatria restaurativa (conservativa, endodonzia), un esperto in riabilitazione oclusale (protesi), un esperto in occlusione (ortodonzia e gnatologia) e un esperto in chirurgia (implantologia e parodontologia).

Oltre a ciò l'odontoiatria moderna ha avuto notevoli sviluppi negli ultimi anni grazie alla ricerca delle Università e dell'industria del dentale che ha introdotto nuovi materiali e nuove possibilità di trattamenti terapeutici, difatti oggi l'odontoiatria può fare molto di più e meglio per i pazienti.

Oggi le diagnosi sono diventate più certe grazie alle tecnologie 3D e le terapie sono più efficaci e meno invasive che in passato, i nostri odontoiatri sono più preparati tramite l'azione formatrice delle Università Italiane e il futuro, grazie alle biotecnologie e soprattutto alle nanotecnologie, ci fornirà ancora più possibilità terapeutiche da mettere a disposizione dei cittadini.



Dott.ssa Marisa Roncati

La terapia parodontale non chirurgica deve essere sempre preceduta da una accurata diagnosi, per programmare un intervento terapeutico, specifico alle esigenze individuali di ciascun paziente.

- Se eseguita in condizioni di assoluta salute orale, ha l'obiettivo di prevenire eventi patologici e di mantenere l'integrità delle condizioni di salute;
- Se attuata in presenza di alterazioni patologiche, che mantengono caratteristiche di reversibilità, come nel caso di gengivite e/o mucosite, assicura il recupero completo della salute orale;
- Se associata a condizioni patologiche orali complesse, è comunque sempre indicata. Il miglioramento delle condizioni orali risulterà un obiettivo proporzionalmente più impegnativo, a seconda della gravità del caso, influenzato da molte variabili, legate prevalentemente al paziente e al suo comportamento;
- può diventare un trattamento definitivo, se si raggiungono condizioni di stabilità clinica;
- può essere un trattamento iniziale, comunque necessario, prima di interventi terapeutici, anche di tipo chirurgico, previa rivalutazione clinica;
- può risultare un trattamento "alternativo", spesso non ideale, ma comunque indicato per migliorare una condizione infiammatoria, in caso di controindicazioni a un approccio chirurgico;
- può essere un trattamento "di supporto", per prolungare la "sopravvivenza" di elementi naturali o di impianti, nel caso in cui non si possa intervenire diversamente, per svariate motivazioni di ordine sistemico, comportamentale o economico;
- è comunque la terapia, indispensabile e necessaria, per mantenere a lungo termine i risultati di qualunque trattamento odontoiatrico di successo;
- non presenta controindicazioni, se adeguatamente eseguita, in modo specifico e personalizzato.

La terapia parodontale è dunque indicata, con opportuni adattamenti, a tutte le tipologie di pazienti ed è un complemento essenziale e necessario a tutte le specialità odontoiatriche.

Una terapia parodontale adeguata, che applichi principi di prevenzione primaria, seguita con scrupolo fin dall'età pediatrica, potrebbe consentire di mantenere il proprio sorriso naturale, sano, funzionale ed estetico per tutta la vita.



Dott. Andrea Fincato

La Chirurgia Computer Guidata: nuova frontiera della digital dentistry

Gli ultimi tempi sono stati caratterizzati indubbiamente da un'intensa evoluzione della diagnostica per immagini. Notevole importanza in campo odontoiatrico ha assunto la cone-beam (cbct) dedicata alla diagnosi tridimensionale del distretto maxillo-facciale.

Da tempo sono inoltre disponibili molti software che permettono al chirurgo di visualizzare i dati anatomici del paziente ed interpretare correttamente il piano di trattamento prima di procedere all'atto chirurgico. Di conseguenza l'implantologia, adattandosi a queste nuove tecnologie, ha reso possibile il posizionamento degli impianti in maniera predicibile e precisa con l'ausilio di guide chirurgiche che replicano fedelmente la pianificazione effettuata in precedenza con un software dedicato.

Oggi le esperienze cliniche iniziano a dare rilevanza statistica con numeri sufficientemente solidi da poter parlare di impiego routinario e sicuro.

Quindi, la sicurezza del trattamento per il paziente e l'odontoiatra, la mini-invasività e altri vantaggiosi aspetti sono sicuramente da considerare il futuro in tema di impianto-protesi. Diagnosi e pianificazione diventano così le fondamenta per analizzare l'atto chirurgico.

A supporto: "I pazienti preferiscono le terapie minimamente invasive, il 67% desidera la pianificazione chirurgica computer guidata quando è possibile evitare una chirurgia ricostruttiva".

Tabella riassuntiva dei valori medi tra Chirurgia Guidata e Chirurgia Free Hand:

	Chirurgia guidata		Chirurgia analogica	
	Mat	Mu	Mental	Template
Deviazioni tra il pianificato e il realizzato				
Coronal (mm) Mean	1.23		2.77	2.97
Apical (mm) Mean	1.57		2.91	3.40
Angular (°) Mean	2.86		9.92	8.43

www.guidedsurgery.it

• Hof M, Tepper G, Semo B, Arnhart C, Watzel G, Pommer B. Patients' perspectives on dental implant and bone graft surgery: questionnaire-based interview survey. *Clin. Oral Impl. Res.* 25,2014, 42-45. "In termini di accuratezza la chirurgia computer guidata risulta essere più precisa rispetto alla Chirurgia a mano libera"

• Verbruggen M, Cox C, Coucke W, Naert I, Jacobs R, Quirynen M. A randomized clinical trial comparing guided implant surgery (bone or mucosa supported) with mental navigation or the use of a pilot-drill template. *J Clin Periodontol* 2014; 41: 717-723. doi: 10.1111/jcpe.12231.

Semplicità protocollata.

Il **dott. Davide Mirabella**
e Sweden & Martina Ortodonzia: una
partnership di qualità dedicata alla
tecnica Straight Wire.

Dall'esperienza clinica del dott. Davide Mirabella
-da anni impegnato a sviluppare la tecnica
Straight Wire- nasce il **bracket PRIMO**
di Sweden & Martina e una serie di soluzioni
per un **trattamento ortodontico evoluto.**

Prodotti in grado di valorizzare una tecnica di **semplicità
protocollata** che garantisce **precisione**, risultati eccellenti e
la possibilità di affrontare qualsiasi fase del trattamento, dal
bonding al finishing, con la massima consapevolezza.



Redazione
"Numeri UNO" esse & emme news magazine
periodico trimestrale di informazione, cultura,
aggiornamento scientifico e anteprime sui
prodotti per l'odontoiatria e l'odontotecnica di
Sweden & Martina S.p.A.

Anno 8, numero 21
maggio/settembre 2015
Editore
Sweden & Martina S.p.A.
Via Veneto, 10
Due Carrare (PD)
Tel. +39 049 91.24.300
Fax +39 049 91.24.290
www.sweden-martina.com

Coordinamento editoriale
Marina Mirandola Minuzzi
mminuzzi@sweden-martina.com

Direttore scientifico
Glorianna Zangiacomì

Direttore responsabile
Valentina Visentin

Stampa
Peruzzo Industrie Grafiche S.p.A.
Via M. Polo, 10/12
35035 Mestrino (PD)

Redazione e proprietà
Sweden & Martina S.p.A.
Via Veneto, 10
35020 Due Carrare PD Italia
Tel. +39 049 91.24.300
Fax +39 049 91.24.290

Registrazione c/o Tribunale
di Padova
n° 2140 del 15/05/2008



Hanno collaborato a questo numero:

Filippo Cardarelli
Martina Ceranto
Isabella D'Angelo
Andrea Fincato
Ranieri Locatelli
Marina Mirandola Minuzzi
Davide Mirabella
Marisa Roncati
Giuseppe Siciliani
Glorianna Zangiacomì

Note legali: I testi degli articoli, anche
se curati con scrupolosa attenzione,
non possono comportare responsabilità
specifiche per eventuali inesattezze
o errori, né l'autore garantisce la loro
completezza e precisione. Si ricorda
inoltre che le informazioni sono fornite
a titolo puramente indicativo: esse
non sostituiscono una valutazione
odontoiatrica del singolo caso. Tutti i
contenuti di NumeriUno sono protetti
dal diritto di autore. Sweden & Martina
declina ogni responsabilità per
qualsiasi tipo di utilizzo fatto da terzi
del presente lavoro.

Form di abbonamento gratuito a "Numeri UNO" esse & emme news magazine

Dopo aver compilato il coupon che trovate qui di seguito, inviatelo in busta chiusa per posta ordinaria a Sweden & Martina S.p.A., via Veneto, 10 - 35020 Due Carrare (PD) o via fax al numero 049 91.24.290

Nome _____ Cognome _____

Indirizzo _____

Città _____ CAP _____ Prov. _____

Tel. _____ Fax _____

e-mail _____ @ _____

Cell. _____ P.IVA _____

Cod. Fisc. _____

Firma _____

Autorizzo il trattamento dei miei dati personali ex D. Lgs. 196/03 e succ. modif.

È già cliente Sweden & Martina?

SÌ

NO

Sono interessato a:

- ricevere copia cartacea della rivista
- ricevere la newsletter alla mia casella di posta elettronica
- ricevere la visita di uno specialista di prodotto _____
- venire a visitare l'azienda
- pubblicare un case report su Numeri UNO
- ricevere la rassegna bibliografica Scientifica - **Implantologia**
- ricevere la rassegna bibliografica Scientifica - **Implantologia Vol. 2**
- ricevere la rassegna bibliografica Scientifica - **Implantologia Vol. 3**
- ricevere la rassegna bibliografica Scientifica - **Strumenti Canalari Mtwo** Seconda edizione, giugno 2012
- ricevere la rassegna bibliografica Scientifica - **Strumenti Canalari Mtwo** Compendio, luglio 2012-2014
- ricevere la rassegna bibliografica Scientifica - **Cementazione Adesiva Bisco**